

## The Agressive Tympanojugularparaganglioma: Report of two cases.

### Le Paragangliome Tympanojugulaire Agressif : A propos de deux cas.

BIZIMANA Wilson<sup>1</sup>, ICKAMBA Houchi Aaron<sup>1</sup>, BAHALOU EL HABIB Mohamed<sup>2</sup>, NDAYIKEZA Longin<sup>3</sup>, LAHKIM Mohamed<sup>1</sup>, EL FENNI Jamal<sup>1</sup>, EDDERAI Meryem<sup>1</sup>.

Corresponding Author: Wilson BIZIMANA,

.Department of Radiology, Mohamed V University. Rabat, Morocco

(1)Service de Radiologie, Hopital Militaire d'Instructions Mohamed V(HMIMV), Université Mohamed V, Rabat, Maroc

(2) Service d'Oto- Rhino-Laryngologie, HMIMV, Université Mohamed V, Rabat, Maroc

(3)Service de Gastro-entérologie, HMIMV, Université Mohamed V, Rabat, Maroc

#### RESUME

**Introduction :** Les paragangliomes, tumeurs développées au niveau du système neuroendocrine de la tête et du cou, sont rares. Ce travail permet de préciser les particularités diagnostiques de la localisation tympano-jugulaire, les modalités de l'extension de la tumeur et les diagnostics différentiels.

**Matériel et Méthodes :** Nous rapportons deux patients de sexe féminin reçus dans le service d'Imagerie de l'Hôpital Militaire d'Instructions Mohamed V et suivis dans le service d'ORL dudit Hôpital. L'exploration faite associait la tomodensitométrie et l'Imagerie par Résonance Magnétique.

**Résultats :** Le premier cas présentait un paragangliome tympano-jugulaire gauche avec lyse du tegmen tympani, envahissement du tympan et du conduit auditif externe et un autre présentant un paragangliome tympano-jugulaire droit avec englobement de la Veine Jugulaire et extension intradurale.

**Conclusion :** L'aspect « poivre et sel '' en IRM sur une tumeur de localisation tympano-jugulaire est caractéristique du paragangliome. Son extension se fait par cheminement hypotympanique, mesotympanique et protympanique. Le caractère agressif de la tumeur se porte sur les tissus mous, les structures vasculaire, nerveuse et sur l'os.

**Mots clés :** Paragangliome, tympano-jugulaire, agressif, Imagerie.

**Keywords:** Paraganglioma, tympanojugular, aggressive, Imaging findings

**Conflits d'Intérêts :** Aucun

Date of Submission: 28-02-2021

Date of Acceptance: 13-03-2021

#### I. Introduction

Les paragangliomes (PG) sont rares, se développent à partir des cellules neuroendocrines des paraganglions. Ils représentent 0,6% des tumeurs cervico-faciales (1). Les principales localisations sont la bifurcation carotidienne, glomus vagale ainsi que le glomus jugulaire. La topographie tympano-jugulaire est exceptionnelle (2, 3). Le plus souvent bénins, ils peuvent être agressifs dans de rares cas soit sur l'os, les tissus avoisinants, au niveau des ganglions ou à distance. Nous rapportons deux nouveaux cas de paragangliomes tympano-jugulaires agressifs et à travers cette illustration nous avons détaillé les caractéristiques diagnostiques, discuté les modalités d'extension et les diagnostics différentiels.

#### OBSERVATION No1

Patiente de 49ans, adressée pour acouphènes pulsatiles unilatéraux avec une hypoacousie d'aggravation progressive. L'examen clinique retrouve un tympan framboisé avec une surdité de transmission unilatérale à l'acoumétrie.

La Tomodensitométrie (TDM) réalisée a noté un comblement tissulaire de la caisse du tympan ovalaire faisant suspecter un cholestéatome. L'Imagerie par Résonance Magnétique (IRM) a mis en évidence un processus lésionnel tympano-jugulaire gauche de signal tissulaire rehaussé de façon intense et hétérogène après injection réalisant un aspect poivre et sel (Fig.1A). Le volume tumoral est évalué à 3g. Ce processus comblait la caisse du

tympan avec une lyse du tegmen tympani, envahissait le tympan et le fond du Conduit auditif externe. Enbas, il bourgeonnait dans la veine jugulaire interne. (Fig.1B)

## **OBSERVATION No2**

Patient de 58ans, tabagisme sevré depuis25ans,qui a commencé à consulter en 2018 pour dysphonie. Hospitalisé en ORL, UneTDM faiteen Juin et en octobre 2018 ont noté un épaississement bourgeonnant de la corde vocale droiteétendu à la bande ventriculaire mesurant 12\*9mm. Durant l'hospitalisation, il a présenté la paralysie du XII droit. Une TDM cervicale de Janvier 2019 a noté un épaississement nodulaire de la Corde Vocale droiterétrécissant la lumière laryngée. Par la suite, le patient est adressé en neurologie pour la paralysie du X et XII.L'IRM cervicale faite en octobre 2019 a noté un épaississement de la région glottique droiteétendue aux bandes ventriculaires en hypersignal T2se rehaussant après injection du Gadolinium. Il s'y associait un pseudo hypertrophie de l'amygdale droite.Réadressé pour manque de syndrome TAPIA, paralysie du X et XII isolée, les autres nerfs sont intacts.

L'Angio- IRM de Novembre 2019 note un processus de l'espace carotidien droit centrésur et englobant la Veine Jugulaire Interne,d'aspect « poivre et sel » mesurant 21\*11mm (Fig. 2A). Ce processus s'étendait en bas à hauteur de C2 jusqu'à la base du crane en haut et avec extension intradurale via le foramen jugulaire le long du sinus latéralhomolatéral sur plus de 2cm et présentait une extension partielle à l'hypotympan (Fig. 2B). Latéralement, Ilarrivait au contact de la Carotide Interne qu'ilrefoulait légèrement en dedans et en avant.La séquence 3D TOF notait un blush lésionnel avec artèrenourricièreissue d'une branche de la carotide externe. L'aspect IRM était en faveur d'un paragangliome agressiftympano-jugulaire droit, type D2 selon Glasscock et Fisch.

Les deux dossiers sont adressés pour la RCP dans le but d'une décision thérapeutique concertée.

## **II. Discussion**

Les paragangliomes sont souvent bénins, à croissance lente de 0,8mm par an et richement vascularisés. LesPG de la tête et du cou sont rares et ne représentent que 0,6% des tumeurs de la région cervico-faciale et environ 0,03% des tumeurs en général (1). Les PG du corpuscule carotidien représentent 40 à60%, vagal :11 à18% dont 60% au niveau du ganglion plexiforme et 40% le long du trajet du X alors que les paragangliomes jugulo-tympaniques sont entre11à 35%. Les formes familiales varient de 5 à10%. (1,4). L'âge moyen de découverte se situe autour de la décade entre 40 et 60ans (5).

La présentation clinique varie en fonction du siège de la tumeur. Néanmoins, le paragangliome reste asymptomatique pendant sa phase initiale de développement pouvant aller de 5 à 10ans (3). Le glomus tympano-jugulaire est la tumeurfréquente de l'oreille moyenne et la seconde tumeur du rocher après le schwannome. Il est classé dans les PGparasymphatiques, dépourvu d'activité sécrétoire et développé autour du nerf glossopharyngien et dans le golfe jugulaire (3).

### **Cheminement et extension**

Dans ses modalités d'extension, latumeur utilise les voies de moindre résistance comme les fissures, les trainées cellulaires fragiles d'os spongieux, les canaux vasculaires et nerveuses (12). Il envahit le rocher par le système Haversien, parérosion et agrandissement des canaux principaux et de Volkmann. (13)

Trois cheminements rentrent dans son extension. Il s'agit du**cheminement hypo tympanique**, mode d'invasion de la fosse cérébralepostérieure par le canal condylien antérieur; le**cheminement méso - tympanique** vers la caisse du tympan et atteinte trans-labyrinthique. Leconduit auditif externe peut accoucher la tumeur à travers le tympan et le **cheminement pro-tympanique** entre la racine du zygoma et l'Artère Carotide Interne, ce qui donne l'atteinte du rhinopharynx et fosse cérébrale moyenne. (12)

L'agression est soit locale ou à distance. Localement les élément envahis sont l'os, la paroi de la carotide interne,Veine Jugulaire, l'envahissement des nerfs crâniens et le franchissement de la dure mère, évènement grave de l'extension tumorale (12,13)

La symptomatologie est riche mais n'est pas spécifique. La localisation tympano-jugulaire est dominée par les acouphènes pulsatiles, l'hypoacousie et parfois l'occlusion de la veine jugulaire (5,6,13). L'atteinte des nerfs crâniens peut se voire surtout le VII et le XII témoignage d'une extension de la base du crane (1).D'autres signes comme la surdité, la sensation de plénitude de l'oreille, des vertiges d'otorragie ou otorrhée sont rapportées dans la littérature. L'autoscopie retrouve une masse rouge violacée ou bleutée pulsatile comblant le conduit auditif externe (12).

Au contrario, la palpation retrouve, pour les localisations carotidiennes et vagues, une masse latéro-cervicale unique indolore ayant évolué sur une longue période. Lamultifocalité et la bilatéralité sont notées et doivent être distinguées de métastases à distance (7).

Dans sa nature le PG est souvent bénin. Toutefois, il est peut-être malin.La prévalence de métastase du PG varie entre 3% à 12% (3). L'incidence de malignité selon la localisation suit ce profil :1,41% pour le glomus

carotidien ;5,1% sur le golfe jugulaire, entre 10 et 19% au niveau vagal et 3% au niveau laryngé (1,8,9). En cas de malignité, le risque du PG tympano-jugulaire c'est l'extension endocrânienne via le tegmen tympani et antri et la lyse de la chaîne ossiculaire.

Des formes multiples peuvent coexister. L'association la plus fréquente à l'étage cervical est celle du paragangliome jugulaire avec une tumeur du corpuscule de la carotide. Des associations dans le cadre de neurocristopathies sont rapportées : paragangliomes et phéochromocytomes, et adénomes parathyroïdiens, carcinome médullaire de la thyroïde ainsi que les Phacomatoses (4)

Certains syndromes sont associés sous formes de néoplasies endocriniennes multiples en l'occurrence le syndrome de Werner, le syndrome de Sipple, le syndrome de Claude Bernard Horner, le syndrome de Gorlin (syndrome de Sipple associé à l'atteinte des cellules ganglionnaires du système nerveux autonome) et la Maladie de Van Recklinghausen (10)

En cas de PG tympanique ou jugulaire, les diagnostics différentiels sont une hyperplasie du paraganglion, le neurinome de l'acoustique, le cholestéatome, le méningiome et les métastases. Dans la forme de l'enfant, le diagnostic différentiel se pose avec l'histiocytose, le lymphome et le rhabdomyosarcome de l'oreille moyenne (12).

En cas de PG cervical, les diagnostics différentiels à évoquer sont par ordre de fréquence, une adénopathie cervicale, un anévrisme carotidien, tuméfaction des glandes salivaires, hypertrophie amygdalienne, kystes congénitaux, ectasie du bulbe carotidien (11).

Les formes cliniques sont la forme jugulaire pure, la forme à expression para-pharyngée et cervicale ainsi que la forme de l'enfant (11).

### **La sémiologie radiologique**

L'imagerie actuellement se suffit à elle seule pour poser le diagnostic. Néanmoins, une confirmation anatomopathologique de la pièce opératoire s'impose pour toute paragangliome opérable.

Les techniques d'imagerie utilisées sont l'échographie, le scanner, l'IRM et l'angiographie et la scintigraphie (12,14).

L'échographie avec son mode doppler est utile mais présente peu d'intérêt, limité aux paragangliomes du cou.

L'IRM a une sensibilité sur la tumeur à partir de 5mm alors que le scanner le confirme à partir de 8mm. Les deux techniques permettent de localiser, préciser l'extension, les rapports avec les organes de voisinage.

Le PG tympano-jugulaire se présente comme une masse ronde à large base sur le promontoire cochléaire bourgeonnant au niveau du méso tympan.

La tomodynamométrie note une opacité tissulaire homogène, se rehaussant de façon intense après injection. Concernant le PG tympano-jugulaire, afin d'évaluer l'extension, l'imageur doit explorer les berges du foramen jugulaire, le plancher de la caisse du tympan, les parois du canal carotidien, le canal de Fallope dans sa III<sup>e</sup> portion mastoïdienne et la coque labyrinthique. Elle révèle l'aspect mité de ces structures, ce qui traduit le pouvoir infiltrant et ostéolytique de la tumeur (15).

En IRM, la tumeur a un faible signal ou intermédiaire sur les séquences pondérées en T1. Elle présente un hypersignal intense sur les séquences pondérées en T2. L'aspect caractéristique et typique est celui du « poivre et sel » en T1 où la composante poivre est reconnue par la présence de zones serpiginieuses ou punctiformes en signal dans la matrice tumorale dû au flux artériel rapide. La composante sel représente les zones à signal élevé due à une hémorragie ou une forte vascularisation.

L'extension extradurale se traduit par un bombement régulier et convexe à la face interne du rocher. Au contrario, l'extension intradurale se traduit par un aspect irrégulier, en doigt de gant saillant dans l'angle ponto-cérébelleux (10,15).

Après injection du produit de contraste, la tumeur présente un rehaussement intense précoce avec possible lavage tardif.

L'angioscanner comme l'angio-IRM permettent de noter l'hypervascularisation de la tumeur, étudier les pédicules nourriciers, en préciser l'origine carotidienne interne, externe ou vertébrale et étudier aussi le retour veineux homo ou controlatéral (15). Une prudence s'impose devant une masse latéro-cervicale, ne pas faire une biopsie car on court un risque accru de saignements en cas de paragangliome.

L'angiographie trouve son intérêt en cas d'embolisation sélective préopératoire ou dans le cadre du test de clampage. Elle met en évidence le blush tumoral et l'artère nourricière et étudie l'envahissement des gros vaisseaux et du polygone de Willis.

Relayé par l'imagerie en coupe, la scintigraphie trouve son intérêt dans l'étude des associations à distance, des métastases pour des buts thérapeutiques et pronostiques. Cependant, elle a une sensibilité de l'ordre de 95% dans le diagnostic des PG de la tête et du cou (12).

### **Classification et Traitement**

Le Gold standard du scanner est d'arriver à donner une classification permettant une meilleure approche chirurgicale et thérapeutique. Elle définit 3 groupes (Groupe I, Groupe II, Groupe III a et Groupe III b) des paragangliomes vagues dont celle de NETTERVILLE ET GLASSCOCK relatant trois stades A, B et C et celle de FISH relatant trois stades A, B et C. Parmi ces dernières, la classification proposée par FISCH est la plus couramment utilisée. (3,6,14)

Type A : Tumeur développée au niveau du ganglion inférieur, fusiforme, reste cervical soit dans le ganglion (vague) ou dans la pèlerine (juxta vague).

Type B : Tumeur développée au niveau du ganglion moyen, conique, au contact de la base du crâne.

Type C : Tumeur survenant au niveau du ganglion supérieur, bilobée, avec composante intracrânienne.

Le traitement radical est l'exérèse chirurgicale. Les paragangliomes sont moins radiosensibles (1,15). L'immunothérapie est indiquée aux tumeurs malignes métastatiques (7). La radiothérapie est réservée pour les indications suivantes : les PG inopérables surtout tympano-jugulaires avec extension intracrânienne, récurrence, résidu tumoral ou récurrence, PG cervical localement avancé (3). Les suites opératoires sont souvent bonnes exceptées les habituelles complications vasculaires ou nerveuses. En l'absence de traitement, l'évolution se fait vers l'augmentation du volume tumoral, les troubles de compression et le risque de cancérisation dans la population jeune (1,6).

### **III. Conclusion**

Les PG tympano-jugulaires sont rares et souvent bénins. Réputés hypervasculaires, la prudence de ne pas biopsier une masse pulsatile rétro-tympanique s'impose. L'ostéolyse des tegmens lui confère son caractère agressif avec risque d'extension endocrânienne et menace le pronostic fonctionnel et parfois vital. La TDM et l'IRM permettent le diagnostic et fournissent une classification qui dicte la conduite thérapeutique et la voie d'abord chirurgicale. La prise en charge appelle la multidisciplinarité compte tenu de sa complexité.

**Conflit d'Intérêts :** Aucun

**Contribution des Auteurs :**

Tous les auteurs ont contribué à la réalisation de ce manuscrit.

Les auteurs ont approuvé la version finale du manuscrit.

### **References**

- [1]. Kallel S, Mnejja M, Khbou A, Ben Rhaiem Z, Hammami B, Charfeddine I et al. Les Paragangliomes de la tête et du cou: A propos de 4 cas. J.I.M S fax, Octobre 2018 ,30:59-65
- [2]. Nagnouma Camara. Etude de la surdité de transmission A propos de 100 cas (Thèse de Médecine), Université de Bamako., 2010
- [3]. Taous H. Les paragangliomes à localisation cervicale à propos de 81 cas. Expérience du service de chirurgie vasculaire de RABAT (Thèse de Médecine) Université Mohammed V, RABAT, 2017
- [4]. Filip A, Cluj- napoca R. Paragangliomas of the head and neck: Imaging findings. European Society of Radiology: DOI 10.1594/ecr2016/C-1726
- [5]. Jerry barker L, Garden Adam S. The multidisciplinary management of Paragangliomas of the head and the neck. Oncology Journal 2003,17(7):983-93
- [6]. Guinaud M, Guyot J. P, Kosl. Les Paragangliomes Jugulaires et tympaniques. Rev Med Suisse 2008,4 :2094-7
- [7]. Alaoui M, Bouzarwata A, El Idrissi R, Benzirare A, Sedki N, Sefiani Y et al. Paragangliomes multiples : à propos de deux cas. Archives des maladies du cœur et des vaisseaux, tome 100, n06/7, 2007, 582-86
- [8]. Van Den Berg R, Berit Verbist M, Bart Mertens J.A, Andel Van Der Mey G, and Mark. Van Buchem A. Head and Neck Paragangliomas: Improved Tumor Detection Using Contrast -Enhanced 3D Time-of-Flight MR Angiography As compared with Fat-suppressed MR Imaging Techniques. Am J Neuroradiol 2004; 25:863-70
- [9]. Ben Gamra O, Hariga I, Kaabi A, Ben Azzouzi A, Abid W, Mbarek. Paragangliome cervico-facial: à propos de 7 cas. Annales Françaises d'ORL et de pathologie cervicofaciale, 2014, Vol 131, No 45, page A120
- [10]. Brendan B., Ingram-Sameer Khan M, Bano G., Shirley Hodgson -Loannis V. Clinicoradiological manifestations of paraganglioma syndromes associated with succinyl dehydrogenase enzyme mutation. European Society of Radiology Insights Imaging ,2011,2(4):431-38
- [11]. Lamia Elmamchouk. Paragangliomes carotidiens à propos de 10 cas et revue de la littérature Thèse de Médecine, Marrakech, UCA, 2016.
- [12]. Boulat E. Les Paragangliomes tympano-jugulaires : aspects actuels à propos d'une série de 39 cas HAS, Médecine Humaine et pathologie 1995 <edumas-00789133>
- [13]. Nguyen D. Q, Boulat E, Troussier J, Rey E, Lavieille J. P, Schmerber S. Les paragangliomes tympano-jugulaires : à propos de 41 cas. Rev Laryngol Otol Rhinol. 2005 ;126,1 :7-13.
- [14]. El Bakkouri W, Petelle B. Les paragangliomes tympaniques. La lettre d'oto-rhino-laryngologie et de chirurgie cervico-faciale, Juin 2003, 284 :11-13
- [15]. Tran Bahuy P, Duet M, Sauvaget E. Paragangliomes temporaux. Paris, Direction d'Amplifon, Edition 2012.

### **LEGENDES DES FIGURES.**

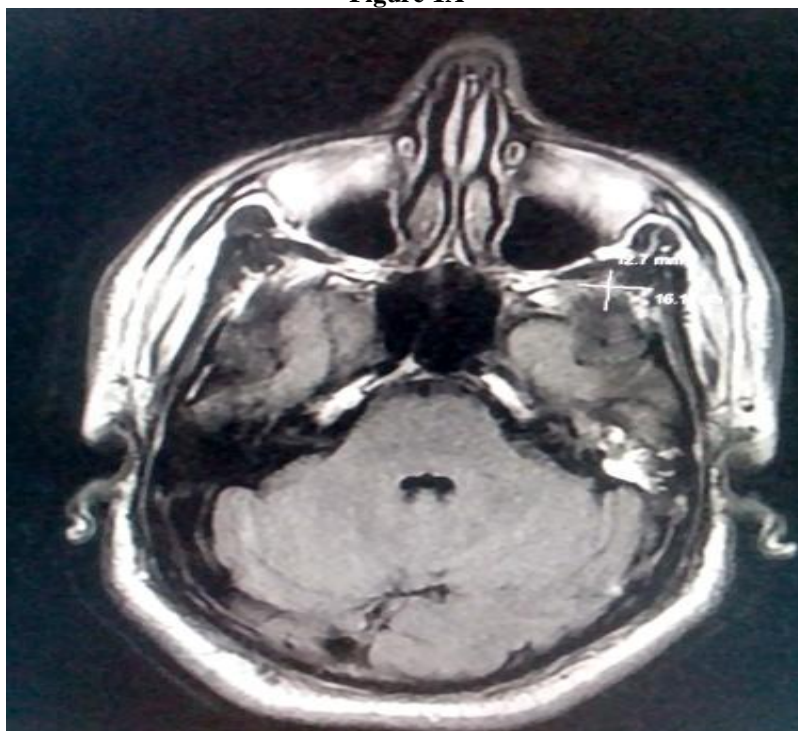
**Figure 1A :** IRM cérébrale, coupe axiale ; Processus tympano-jugulaire gauche avec cheminement méso tympanique.

**Figure 1B :** IRM cérébrale, Coupe coronale ; Processus tympano-jugulaire gauche envahissant la Veine Jugulaire Interne.

**Figure 2A** : IRM cérébrale, Coupe axiale ; Processus tympano-jugulaire droit agressif sur les nerfs X et XI.

**Figure 2B** : IRM cérébrale, Coupe coronale ; Processus tympano-jugulaire droit avec extension hypo tympanique.

**Figure 1A**



**Figure 1B.**

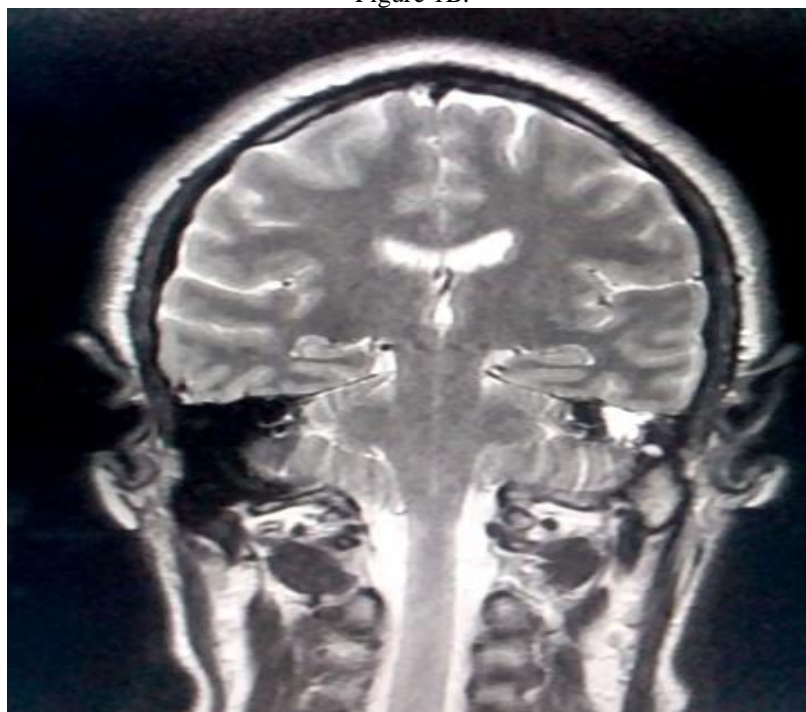


Figure 2A

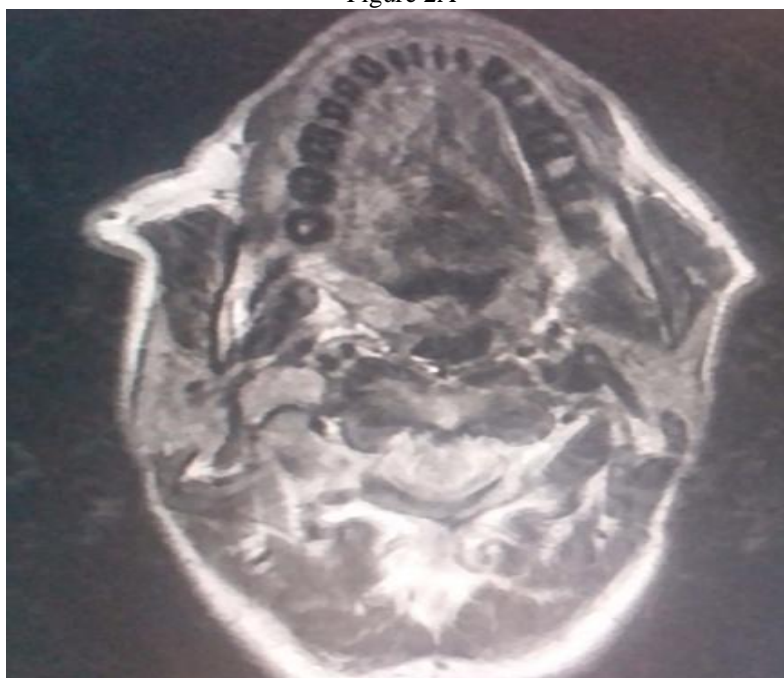
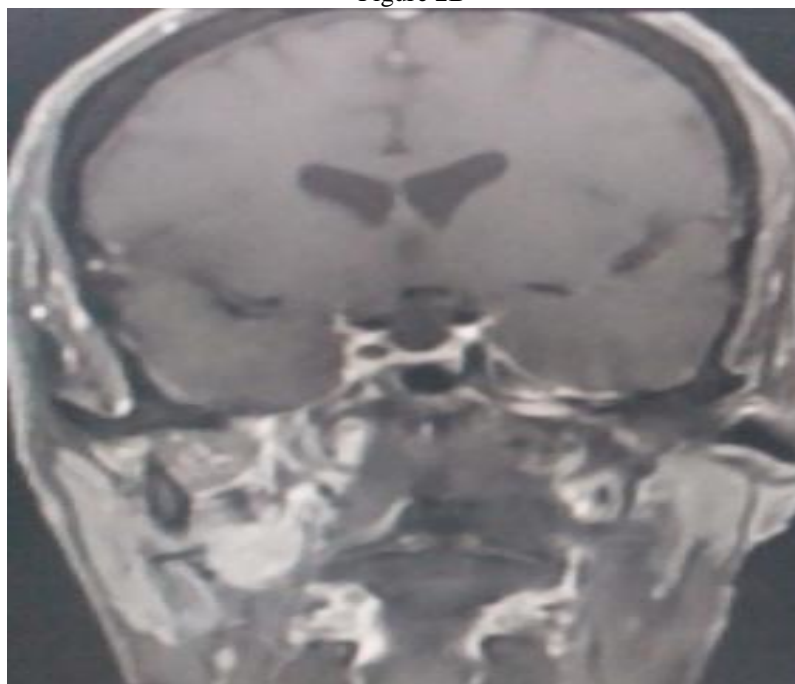


Figure 2B



BIZIMANA Wilson, et. al. " The Agressive Tympanojugularparaganglioma: Report of two cases. Le Paragangliome Tympanojugulaire Agressif : A propos de deux cas." *IOSR Journal of Dental and Medical Sciences (IOSR-JDMS)*, 20(03), 2021, pp. 01-06