

Tuberculose Pulmonaire Pseudotumorale : A Propos De 4 Cas

H.Naji Amrani, R.Belgho, Y.Bougrini, A.Traibi, F.Atoini, A.Ouarssani.

Service De Pneumo-Phtisiologie, Hôpital Militaire Moulay Ismail, Meknes, MAROC

Service De Chirurgie Thoracique, Hôpital Militaire Moulay Ismail, Meknes, MAROC

Faculté De Médecine Et De Pharmacie, Université Sidi Mohammed Benabdellah, Fes. MAROC

Résumé :

La tuberculose pulmonaire dans sa forme pseudotumorale est une entité rare qui peut simuler un cancer broncho-pulmonaire, causant ainsi un retard diagnostique et thérapeutique. Les auteurs rapportent quatre cas de tuberculose pseudotumorale à localisation pulmonaire et à travers une revue de littérature ils discutent ses aspects cliniques, radiologiques et conduites diagnostic.

Mots clés : tuberculose, pseudotumorale, nodule pulmonaire

Date of Submission: 03-12-2024

Date of Acceptance: 13-12-2024

I. Introduction

La tuberculose pulmonaire (TP) reste une maladie d'actualité dans le monde, En 2023, on a enregistré 8,2 million nouveau cas de tuberculose mondiale dont 84% de localisation bronchopulmonaire avec 1,25 millions de décès [1]. Elle est caractérisée par une grande diversité de son expression clinique et radiologique.

Si la forme pulmonaire typique est bien connue et identifiable, la forme de tuberculose bronchopulmonaire pseudotumorale (TBPT) est rare simulant un cancer bronchopulmonaire (CBP) dans ses différents aspects. Sa prévalence reste rare estimée entre 3,5 à 4,5 % chez les immunocompétents même dans les régions endémique du monde [2] [3].

La TBPT pose souvent un défi diagnostique faisant appel aux différents moyens disponibles biologiques, bactériologiques, endoscopiques, chirurgicaux et histologiques.

II. Observations :

Il s'agit de 4 hommes avec un âge moyen de 61 ans et un délai moyen de diagnostic de 17 jours [\pm 5 jours].

Cas N° 1 :

Patient âgé de 62 ans, ancien tabagique, présentant à l'imagerie thoracique un processus tissulaire du Nelson gauche mesurant 6 cm de diamètre associé à des adénopathies hilaires homolatérales, après un bilan phtisiologique négatif et un aspect de muqueuse inflammatoire à la bronchoscopie, une thoracotomie avec biopsie et examen anatomopathologique extemporané met en évidence une réaction granulomateuse et géantocellulaire avec nécrose caséuse.

(Figures 1 et 2)

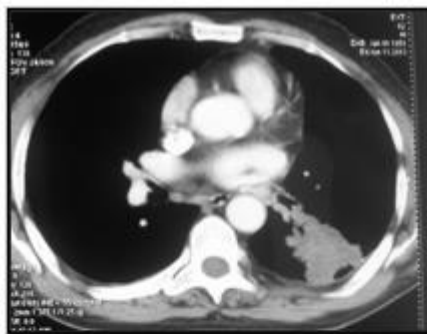


Figure 1

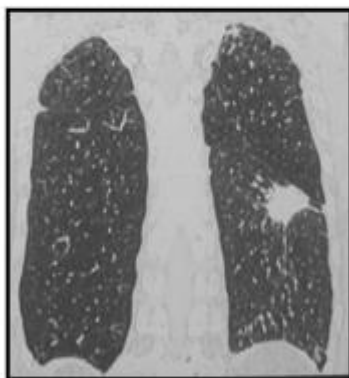


Figure 2

Fig1 et 2 : TDM thoracique montrant un nodule tissulaire suspect spiculé du Nelson gauche.

Cas N° 2 :

Le deuxième patient est âgé de 63 ans, ancien tabagique et suivi pour adénocarcinome prostatique, présentant un nodule apical droit tissulaire et spiculé sans adénopathies médiastinales, l'intradermoréaction à la tuberculine est à 13 mm, le reste du bilan phtysiologique est négatif et la bronchoscopie montre un aspect normal. Une résection atypique suite à une thoracotomie objective à l'examen anatomopathologique un granulome tuberculeux avec nécrose caséuse. (Figures 3 et 4)

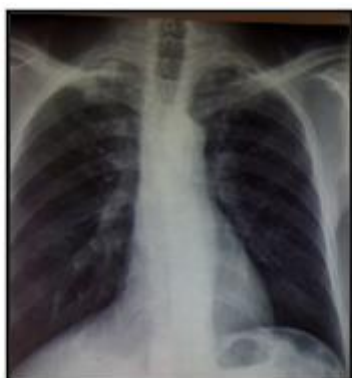

Figure 3 : radiographie thoracique de face montrant un nodule apical droit retro claviculaire

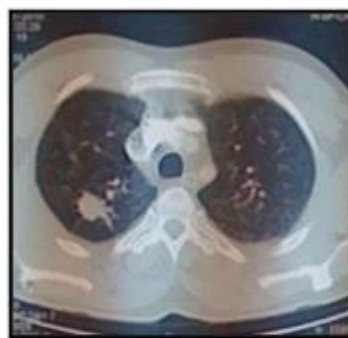

Fig 4 : TDM thoracique en fenêtre parenchymateuse Objectivant un nodule tissulaire spiculé du segment postérieur du lobe sup droit

Cas N° 3 :

Patient de 59 ans, tabagique chronique et diabétique sous métformine, admis pour syndrome fébrile trainant avec à l'imagerie thoracique un macronodule tissulaire excavé du Nelson gauche associé à de multiples nodules de lobe moyen et du lobe inférieur gauche. Le bilan phthisiologique est négatif et la bronchoscopie montre un aspect inflammatoire diffus de la muqueuse bronchique. Une biopsie transpariétale du macronodule a permis de retenir le diagnostic de tuberculose pulmonaire. (Figures 5 et 6)

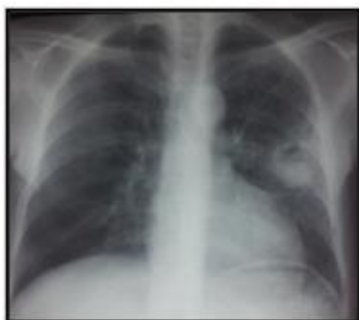

Figure 5 : radiographie thoracique de face montrant une opacité excavée se projetant sur le Nelson gauche.

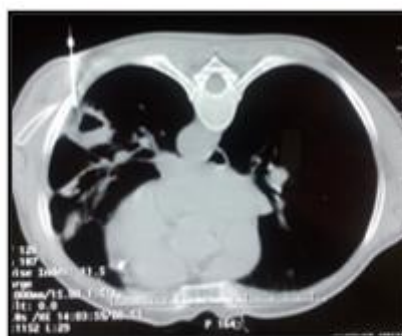

Figure 6 : TDM thoracique lors d'une biopsie scannoguidée transpariétale en decubitus ventral du macronodule du Nelson gauche

Cas N° 4 :

Le dernier patient est âgé de 68 ans, non tabagique, diabétique sous sulfamide, admis pour la prise en charge d'une masse tissulaire apicale droite avec nodules du lobe supérieur droit et de la lingula avec adénopathies hilaires droite, 3 recherches de BK dans les expectorations sont négatifs à l'examen direct, la bronchoscopie montre une tache anthracosique au niveau de l'orifice du lobe moyen, et la biopsie transpariétale scannoguidée confirme le diagnostic de tuberculose. (Figures 7 et 8)

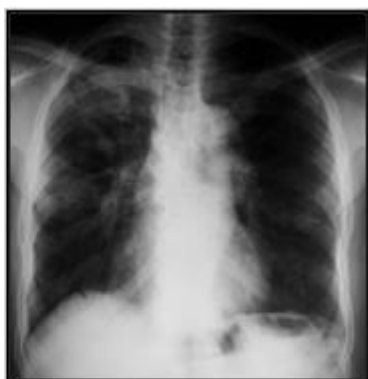

Figure 7 : radiographie thoracique de face objectivant les masses et nodules multiples des deux champs pulmonaires.

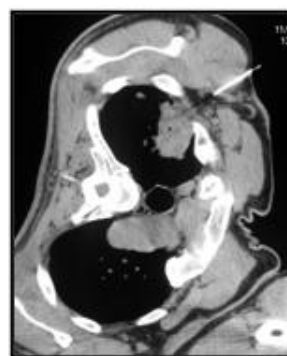

Fig 8 : TDM thoracique lors d'une biopsie scannoguidée transpariétale en decubitus latéral gauche de la masse apicale droite.

III. Discussion :

- la TBPT qui est une forme rare de la TP même dans les pays endémiques, elle pose un problème de diagnostic différentiel avec le CBP par son tableau radio-clinique atypique et trompeur. [4]
- Sur le plan épidémiologique cette forme fréquente chez les patients infectés par le VIH est rare chez l'immunocompétent [5]. Trois de nos patients présentent des facteurs d'immunodépression : deux diabétiques et un patient néoplasique.
- la pathogénie de cette entité est mal définie : les formes pseudotumorales peuvent être du à des masses granulomateuses parenchymateuses ou des aggloméra d'adénopathies distales. Souvent c'est l'absence de

drainage du caséum qui est à l'origine d'une condensation et élargissement des zones nécrosés associé à une réaction inflammatoire et fibroblastique formant des nodules ou masses. [6]

La moyenne d'âge de la TBPT est de 39 et 57 ans avec une prédominance masculine nette [7] et une intoxication tabagique fréquente ce qui évoque en premier lieu un CBP. La symptomatologie fonctionnelle est absente ou non spécifique dominée par les signes généraux et l'examen clinique reste souvent sans particularité [8].

- Le caractère solide et mal oxygéné des lésions caséuses dans la TBPT explique la négativité des prélèvements bactériologiques à l'examen direct, rarement positifs aux cultures et à la recherche d'ADN par Genexpert MTB/Rif [2]

- L'aspect radiographique et tomodensitométrique est souvent évocateur de malignité en montrant des lésions de densité tissulaire ou des condensations parenchymateuses ayant des signes de malignité. En effet, comme chez nos patients, les limites spéculées, les bords convexes, et l'épaississement septal ont suggéré la malignité. Par ailleurs, la prise de contraste annulaire, les calcifications et l'aspect d'arbre en bourgeon, le siège des lésions dans les lobes supérieurs et les nodules pulmonaires associés sont évocateur de la tuberculose mais non spécifiques et rarement retrouvés [9] [8] [10]

- Les aspects endoscopiques de la TBPT notamment des aspects ulcéro-infiltrés et surtout bourgeonnants renforcent la suspicion radio-clinique de CBP [11]. Une tuberculose bronchique peut se voir permettent des biopsies faciles et rentables. Dans notre série une tache anthracosique évocatrice de tuberculose est retrouvée chez le dernier malade, mais le diagnostic positif est histologique dans tous les cas soit par chirurgie ou biopsie transparietale scannoguidée.

- Le recours à la chirurgie (lobectomie, résection atypique ou biopsie chirurgicale) reste fréquent en matière de diagnostic de la TBPT estimé à environ 25% des cas [12]

- Cette difficulté diagnostique de la TBPT est à l'origine d'un retard diagnostique considérable estimé à 17 jours dans notre série et varie de 30 à 70 jours selon les auteurs [12]

- Contrairement aux contraintes diagnostiques, le traitement de la TBPT est souvent classique, basé sur les antituberculeux aux posologies et durées usuelles : association de quatre antibacillaires (Rifampicine, Isoniazide, Ethambutol et Pyrazinamide) pendant une phase d'attaque de 2 mois suivie par une phase d'entretien comportant deux antituberculeux majeurs (Rifampicine et Isoniazide) pendant 6 à 9 mois selon l'étendue des lésions et la réponse au traitement.

L'évolution est souvent favorable avec persistance parfois de séquelles nodulaires de taille variables si les lésions sont multiples et en absence d'exérèse chirurgicale [6].

IV. Conclusion :

La TBPT est une forme rare de la tuberculose dont le diagnostic positif est particulièrement difficile du fait de sa survenue à un âge relativement avancé, de sa présentation radio-clinique faisant plutôt évoquer un CBP et de la négativité habituelle des prélèvements bactériologiques à l'origine d'un retard diagnostique considérable.

- [1] Global Tuberculosis Report 2024. World Health Organization. <https://www.who.int/teams/global-tuberculosis-programme/tb-reports/global-tuberculosis-report-2024>.
- [2] L. Herrak , N. Amangar, K. Berri, M. El Begnani, M. El Ftouh, M.T. El Fassy Fihry. Pulmonary Tuberculosis In Its Pseudotumoral Form; One New Case. *Egyptian Journal Of Chest Diseases And Tuberculosis* (2013) 62, 647-649.
- [3] Nèji H, Affes M, Attia M, Ben Saad S, Berraies A, Baccouche I, Et Al. Atypical Pleuropulmonary Tu- Berculosis Mimicking A Malignant Disease. *J Thorac Oncol*.2017;12(9):E145-E147.
- [4] Snene H, Ben Mansour A, Toujani S, Ben Salah N, Mjid M, Ouahchi Y Et Al. Tuberculous Pseudo- Tumour, A Challenging Diagnosis. *Rev Mal Respir*. 2018;35(3): 295-304
- [5] Astoul PH, Streitz B, Ficoj L, Boutin C. Tuberculose Bronchique Simulant Un Cancer. *Rev Mal Resp* 1990;163-5.
- [6] Ritesh Agarwal, Rajagopala Srinivas, Ashutosh N. Aggarwal. Parenchymal Pseudotumoral Tuberculosis: Case Series And Systematic Review Of Literature. *Respiratory Medicine* (2008) 102, 382-389.
- [7] Cherian MJ, Dahnija MH, Al-Marzouk NF, Abel A, Bader S. Pulmonary Tuberculosis Presenting As Mass Lesions And Simulating Neoplasms In Adults. *Australas Radiol* 1998;42:303-8.
- [8] Ane S. Afriyie-Mensah1, Felix R. Awindaogo, Samuel Kofi Asomani. Pseudotumour Presentation Of Pulmonary Tuberculosis. *Ghana Med J* . 2020 Jun;54(2):126-130
- [9] A Zidi, S Hantous, I Mestiri Et K Ben Miled-Mrad. Aspects Tomodensitométriques De La Tuberculose Broncho-Pulmonaire Pseudotumorale. *J Radiol* 2006;87:363-6
- [10] Curvo-Semedo L, Teixeira L, Caseiro-Alves F. Tu- Berculosis Of The Chest. *Eur J Radiol*. 2005;55(2): 158-172.
- [11] Gadiotlet Y, Bayle JY, Perl M, Guerin JC. La Tuberculose Bronchique A Propos De 4 Cas. *Rev Pneumol Clin* 1990;46:109.
- [12] N. Chaoucha, S. Saada, M. Zarrouka Et Al. Difficulté Diagnostique De La Tuberculose Bronchopulmonaire Pseudotumorale *Revue Des Maladies Respiratoires* 2011; 28, 9-13