

Le prolapsus sous conjonctival de la graisse orbitaire : chirurgie par excision transconjonctivale

Subconjunctival orbital fat prolapse : Transconjunctival excision

Khachane A, Siati A, Mchachi A, Benhmidoune L, Chakib A, Rachid R, El Belhadji M

Service d'ophtalmologie adulte
Hôpital 20 Août 1953/ CHU Ibn Rochd

Faculté de médecine et de pharmacie – Université Hassan II – Casablanca

Résumé:

Objectif : Le but de ce travail est d'illustrer les modalités diagnostiques et thérapeutiques de prolapsus sous conjonctival de la graisse orbitaire à travers ce cas clinique.

Observation : Un patient âgé de 63 ans, sans antécédents pathologiques particuliers, consulte pour une tuméfaction bulbaire de couleur blanc-jaunâtre mole et mobile à la palpation soulevant la conjonctive bulbaire temporale bilatérale évoluant depuis plus d'une année. Le reste de l'examen orbitopalpebrale et ophtalmologique est sans particularité. Le diagnostic d'un prolapsus sous conjonctival de la graisse orbitaire a été retenu. Nous avons procédé à une excision transconjonctivale de la hernie graisseuse avec suture du plan Ténonien et conjonctival par des points séparés de polyglactine 8/0. Le patient a été mis sous traitement anti-inflammatoire et antibiotique local pendant le mois suivant la chirurgie. Après un recul de 18 mois, nous n'avons pas noté de récurrence.

Conclusion : L'excision transconjonctivale est une technique simple, sécurisée et efficace pour traiter cette pathologie. Les résultats esthétiques sont très satisfaisants.

Mots clés : prolapsus sous conjonctivale de la graisse orbitaire, orbite, technique chirurgicale

Abstract :

Aim : The aim of this paper is to illustrate the diagnostic and therapeutic modalities of subconjunctival orbital fat prolapse through this clinical case.

Observation: A 63-year-old patient, with no particular pathological history, consults for a soft yellowish-white bulbar swelling, mobile on palpation, raising the bilateral temporal bulbar conjunctiva evolving for more than a year. The rest of the orbitopalpebral and ophthalmologic examination is unremarkable. The diagnosis of a subconjunctival orbital fat prolapse was retained. We carried out a transconjunctival excision of the fatty hernia with suture of the Tenon and conjunctival plane by separate knots of polyglactin 8/0. The patient was put on local anti-inflammatory and antibiotic treatment for the month following surgery. After a 18-month decline, we did not notice any recurrence.

Conclusion: Transconjunctival excision is a simple, secure and effective technique for treating this pathology. The aesthetic results are very satisfactory.

Keywords: Subconjunctival orbital fat prolapse, orbit, surgical technique

Date of Submission: 01-06-2020

Date of Acceptance: 16-06-2020

I. Introduction

Le prolapsus sous conjonctival de la graisse orbitaire est une affection rare en pratique clinique. Il s'agit d'un processus dégénératif caractérisé par une hernie de la graisse orbitaire intraconique au niveau de l'espace sous conjonctival.

L'objectif de ce travail est d'illustrer les modalités diagnostiques et thérapeutiques de cette pathologie à travers ce cas clinique

II. Cas clinique

Un patient âgé de 63 ans sans antécédents pathologiques particuliers, consulte pour une tuméfaction bulbaire temporale bilatérale évoluant depuis plus d'une année. Cliniquement, il présente une masse de couleur blanc-jaunâtre mole et mobile à la palpation soulevant la conjonctive bulbaire, localisée en supéro-temporale (figure 1). Par ailleurs, le reste de l'examen des annexes n'a pas montré d'exophtalmie ni de malposition

palpébrale. L'examen du segment antérieur et du fond d'œil est sans particularité au niveau des deux yeux. Le diagnostic d'un prolapsus sous conjonctival de la graisse orbitaire a été retenu, l'imagerie par résonance magnétique orbitaire était sans anomalie (figure 2).

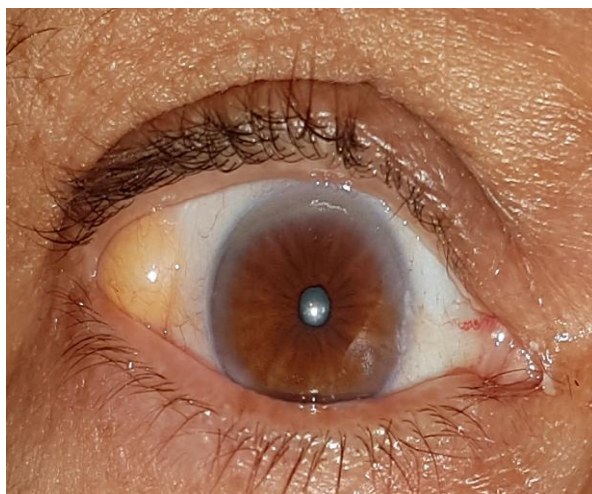


Figure 1: Aspect biomicroscopique d'un prolapsus sous conjonctival de la graisse orbitaire: tuméfaction jaunâtre supérotemporale soulevant la conjonctive bulbaire.

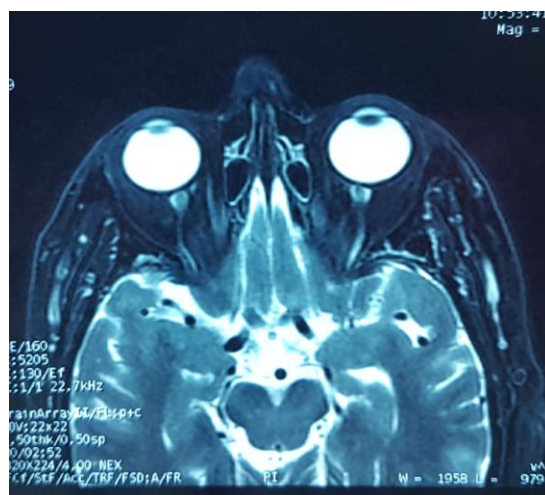


Figure 2: Imagerie par résonance magnétique orbitaire de notre patient ne montrant pas d'anomalie de la graisse intra et extra conique.

Nous avons procédé à une excision transconjonctivale de la hernie graisseuse avec suture du plan Ténonien et conjonctival par des points séparés de polyglactine 8/0 (figure 3). L'examen anatomopathologique a révélé la présence d'un tissu adipeux sans signe de malignité. Le patient a été mis sous traitement anti-inflammatoire et antibiotique local pendant le mois suivant la chirurgie. Après un recul de douze mois, nous n'avons pas noté de récurrence (figure 4), l'œil controlatéral sera programmé dans quelques mois.

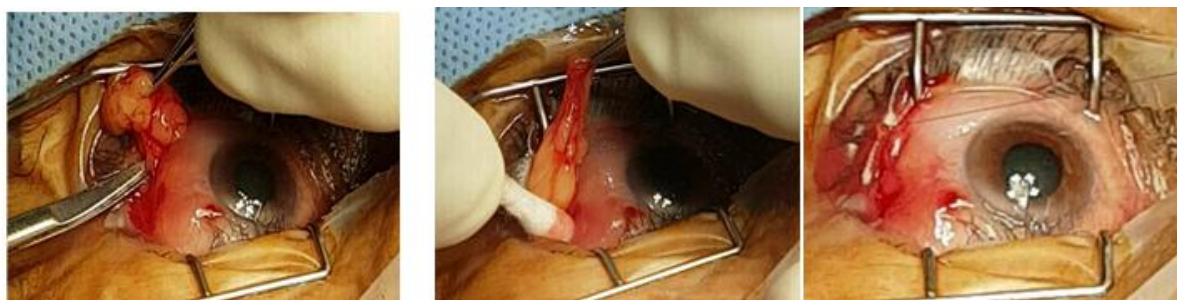

Figure 3: Temps opératoires montrant l'excision transconjonctivale de la hernie graisseuse avec suture de la Tenon et de la conjonctive par des points séparés de vicryl 8/0.

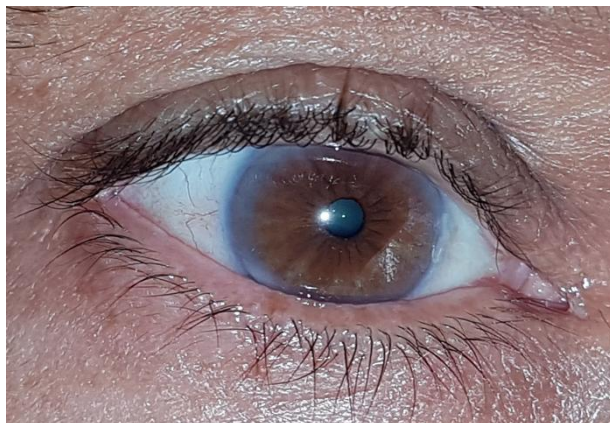


Figure 4: Aspect post opératoire un an après la chirurgie: absence de récurrence.

III. Discussion

Les causes du prolapsus sous conjonctival de la graisse orbitaire demeurent inconnues. Il peut être expliqué par une fragilisation primitive ou secondaire de la capsule de Tenon [1]. D'autres entités pathologiques peuvent être associées comme l'orbitopathie dysthyroïdienne, l'entropion sénile des paupières inférieures et le syndrome des paupières flasques (floppy eyelid syndrome). L'atteinte est bilatérale dans la moitié des cas, le plus souvent asymétrique comme chez notre patient [2].

L'aspect clinique est souvent évocateur : masse jaunâtre mole et mobile à la palpation soulevant la conjonctive bulbaire en supéro-temporale. Les principaux diagnostics différentiels incluent la ptose de la glande lacrymale, le dermolipome, les tumeurs bénignes et malignes du tissu adipeux et le lymphome sous conjonctival présentant un aspect d'un patch rosesaumoné ferme à la palpation. Dans les cas douteux l'imagerie (TDM ou IRM) pourrait aider au diagnostic [3].

La hernie sous conjonctivale de la graisse orbitaire est une pathologie évolutive, de découverte fortuite au début à l'occasion d'un examen systématique. Le traitement chirurgical peut être indiqué en cas de masse volumineuse et inesthétique. Chez notre patient nous avons procédé à la résection trans-conjonctivale de la graisse avec cautérisation du tissu graisseux remnant et suture des couches conjonctivo-téniennes au fil résorbable. Il s'agit d'une technique largement pratiquée avec un long recul et un taux faible de récurrence et de réintervention, d'autres techniques de repositionnement de la graisse avec fixation à la sclère ont été décrites dans la littérature avec de bons résultats post opératoires [3].

IV. Conclusion

Le prolapsus sous conjonctival de la graisse orbitaire est une affection rare, bénigne et évolutive dont le diagnostic est clinique. L'excision transconjonctivale est une technique simple, sécurisée et efficace pour traiter cette pathologie. Les résultats esthétiques sont très satisfaisants.

Références

- [1]. Offret H, Labetoulle M, Frau E. Subconjunctival adipose hernias of the orbit. *J Fr Ophtalmol.* 1997;20:614-618.
- [2]. Secondi R, Sánchez España JC, Castellar Cerpa J, Ibáñez Flores N. Subconjunctival Orbital Fat Prolapse: An Update on Diagnosis and Management. *Semin Ophthalmol.* 2019;34(2):69-73.
- [3]. Sibán M, Weijtens O, van den Bosch W, Paridaens D. Efficacy of transconjunctival excision of orbital fat prolapse: a long-term follow-up study. *Acta Ophthalmol.* mai 2014;92(3):291-3.

Khachane A, et. al. " Le prolapsus sous conjonctival de la graisse orbitaire : chirurgie par excision transconjonctivale Subconjunctival orbital fat prolapse : Transconjunctival excision." *IOSR Journal of Dental and Medical Sciences (IOSR-JDMS)*, 19(6), 2020, pp. 01-03.