

Lipome De La Glande Parotide: A Propos D'un Cas Clinique Et Revue De La Litterature

Z.Badaoui¹, A.Ouardi, A.Achbouk, K.Ababou, K.El Khatib²

¹ Service de chirurgie plastique, réparatrice et chirurgie réparatrice. HMIMV Rabat

² Department Service de chirurgie Maxillofaciale et stomatologie. HMIMV Rabat

Résumé:

Les lipomes de la glande parotide représentent moins de 1.5 % des lipomes des tissus mous. Le diagnostic clinique est difficile, mais généralement sont asymptomatiques. La TDM et l'IRM sont les modalités de choix pour différencier les entités pathologiques de la glande parotide. Le traitement de ces lipomes reste chirurgical, ce qui n'est pas toutefois consensuel.

Mots clés: lipome, glande parotide, capsule fibreuse, parotidectomie

Date of Submission: 15-03-2022

Date of Acceptance: 31-03-2022

I. Introduction

Les lipomes sont des tumeurs bénignes des tissus mous, siégeant le plus souvent au niveau de la partie haute du dos, l'abdomen et aux épaules [1]. Sa localisation au niveau parotidien est rare, représentant moins de 1,5% [2]. Histologiquement, il s'agit d'une prolifération adipocytaire cloisonnée dans une capsule fibreuse. Le diagnostic clinique est difficile, mais généralement, ils sont asymptomatiques et se présentent comme un gonflement indolore de la glande parotide, très mou à la palpation, contrairement à la consistance dure des adénomes pléomorphes, les tumeurs de la glande parotide les plus couramment rencontrées [3]. Le scanner et l'IRM sont les modalités de diagnostic de choix pour différencier les entités pathologiques de la glande parotide. Le scanner est extrêmement utile pour le diagnostic préopératoire [4], mais l'IRM est préférée par la plupart des auteurs en raison de la meilleure imagerie des tissus mous. La plupart des cas rapportés étaient situés au niveau de la glande parotide superficielle, et la dimension maximale était inférieure à 8 cm. Dans notre article, nous rapportons le cas d'un patient présentant un lipome du lobe superficiel de la glande parotide gauche. A travers ce cas et revue de littérature, nous rappelons les différents aspects cliniques, diagnostiques et thérapeutiques de cette localisation rare.

II. Observation

Mr Ahmed. F, âgé de 45 ans, sans antécédants pathologiques notables, consultait pour une tuméfaction de la région parotidienne gauche évoluant progressivement depuis 2 ans. A l'examen clinique, on a objectivé la présence d'une masse localisée de consistance molle, mobile et indolore, mesurant approximativement 3 cm de grand axe, avec un signe de Nélaton négatif. Il n'y avait pas d'asymétrie faciale, et le reste de l'examen clinique était sans particularité, notamment pas d'adénopathies cervicales. Une TDM parotidienne réalisée a montré une lésion intra-parotidienne gauche au dépend du lobe superficiel, de forme ovalaire, bien limitée, de contours réguliers, de densité graisseuse, renfermant des cloisons, non rehaussée après injection de produit de contraste, mesurant 20×24×41 mm avec respect du plan cutané et absence d'adénopathies cervicales. Le tracé de l'incision est dessiné au crayon dermatographique. Il suit classiquement un trajet en baïonnette comprenant trois segments, un segment vertical prétragien, un segment horizontal intermédiaire et un segment vertical le long du bord antérieur du muscle sternocléidomastoïdien. Après incision et décollement cutané antérieur, le plan de clivage entre le tissu cellulaire sous cutané et le fascia parotidien a été repéré. L'ouverture du fascia a permis l'énucléation de la lésion sans nécessité de repérer le nerf facial. La masse a été retirée tout en préservant le nerf facial. Le spécimen était une masse molle, jaunâtre, bien circonscrite. L'examen histologique a confirmé le diagnostic de lipome.

III. Discussion

Alors que les lipomes sont les tumeurs des tissus mous les plus fréquemment diagnostiquées dans l'organisme, les lipomes de la glande salivaire parotide sont relativement rares et ne représentent que 0,6 à 4,4 % des néoplasmes parotidiens bénins signalés [5]. On note une prédominance masculine avec un sex ratio de 4/1. Ils surviennent généralement entre 40 et 50 ans. Les lipomes parotidiens se présentent souvent comme des

masses nodulaires asymptomatiques à croissance lente, la majorité d'entre elles ne touchant que le lobe superficiel [6]. Leur développement s'effectue à partir du tissu graisseux de la glande. Notre cas correspond à un patient de sexe masculin âgé de 45 ans, ce qui rejoint la littérature. Le diagnostic clinique est très difficile à établir car aucun signe clinique ne le distingue des autres tumeurs bénignes de la glande parotide. Sans études préopératoires supplémentaires, cette présentation clinique bénigne est le plus souvent confondue avec une tumeur de Warthin ou un adénome pléomorphe [7]. Généralement asymptomatiques, on peut avoir une déformation du relief pré-auriculaire. Lorsqu'ils deviennent volumineux, des douleurs fugaces sont parfois décrites [8]. Il faut savoir que seule l'exérèse chirurgicale apportera un diagnostic de certitude [9]. La tomodensitométrie apporte une aide précieuse au diagnostic, en montrant une masse parotidienne homogène, bien encapsulée, de densité négative entre -50 et -100 unités Hounsfield. L'imagerie par résonance magnétique est actuellement l'examen de choix dans l'exploration de la pathologie tumorale des glandes parotides avec une plus grande sensibilité et spécificité comparativement au scanner, elle donne une localisation précise de la tumeur et oriente sur sa nature sans toutefois remplacer un diagnostic histologique que seule la chirurgie apportera [10]. Les lipomes parotidiens peuvent être classés en fonction de leur localisation et de leur sous-type histologique, ils sont dits périparotidiens s'ils compriment la surface latérale de la glande parotide, et intraparotidiens s'ils sont entièrement entourés de tissu salivaire. Un vrai lipome est caractérisé histopathologiquement par l'identification d'une fine capsule fibreuse entourant un néoplasme d'adipocytes matures de taille similaire. L'identification d'une capsule peut aider à distinguer un tel néoplasme d'un pseudolipome, d'une atrophie lipomateuse lobulaire ou d'une lipomatose, qui sont tous des lipomes non encapsulés [11]. Le traitement de ces lipomes reste chirurgical, ce qui n'est pas toutefois consensuel. La gestion du lipome de la glande parotide est controversée. L'énucléation ou l'excision avec une petite bordure de parenchyme sain de la glande parotide pour les lipomes encapsulés intra ou paraparotidiens ont été proposées [12][13]. La parotidectomie superficielle est cependant préférée par la plupart des auteurs. Le taux de récurrence des lipomes intra-parotidiens après chirurgie est de l'ordre de 5%.

IV. Conclusion

Le lipome de la glande parotide est une pathologie bénigne rare. La suspicion clinique combinée à une imagerie appropriée conduit à un diagnostic efficace. Une excision chirurgicale méticuleuse doit être réalisée afin d'éviter des événements indésirables gênants.

Références

- [1]. Baker SE, Jensen JL, Correll RW. Lipomas of the parotid gland. *Oral Surg Oral Med Oral Pathol.* 1981;52(3):167-7.
- [2]. Dispenza F, De Stefano A, Romano G, Mazzoni A (2008) Posttraumatic lipoma of the parotid gland: case report. *Acta Otorhinolaryngol Ital* 28:87-88.
- [3]. Srinivasan V, Gamesan S, Premachandra J (1996) Lipoma of the parotid gland presenting with facial palsy. *J Laryngol Otol* 110:93-95.
- [4]. Furlong MA, Fanburg-Smith JC, Childers ELB (2004) Lipoma of the oral and maxillofacial region: site and subclassification of 125 cases. *Oral Surg Oral Med Oral Pathol Oral Radiol Endod* 98(4):441-450
- [5]. Houle A, Mandel L. Diagnosing the parotid lipoma: case report. *NY State Dent J.* 2015;81:48-50.
- [6]. Starkman SJ, Olsen SM, Lewis JE, et al. Lipomatous lesions of the parotid gland: analysis of 70 cases. *Laryngoscope.* 2013;123:651-6.
- [7]. Husain N, Bandhauer F, Kurrer M, et al. Lipoma of the parotid gland. *Neuroradiol J.* 2008;21:81-6.
- [8]. Siham Alaoui Rachidi et al. *Pan African Medical Journal.* 2018; 31: 154.
- [9]. Trost O, Abu-El Naaj I, Danino A, Kadlub N, Trouilloud P, Malka G et al. [Deep lobe parotid gland lipoma: an extremely rare entity: a case report]. *Ann Chir Plast Esthet.* 2006;51(3):239-42.
- [10]. Kimberly N. T. Sharon S. James T. C. Lipoma of the parotid gland. *Head and Neck Pathology (2020)* 14:220-223.
- [11]. Abd El-Monem MH, Gaafar AH, Magdy EA. Lipomas of the head and neck: presentation variability and diagnostic work-up. *J Laryngol Otol.* 2006;120:47-55.
- [12]. Prades J, Oletski A, Faye M, Dumollard J, Timoshenko A, Veyret C et al. [Parotid gland masses: diagnostic value of MR imaging with histopathologic correlations]. *Morphologie.* 2007;91(292):44-51.
- [13]. Debnath SC, Saikia A (2010) Lipoma of the parotid gland extending from the superficial to the deep lobe: a rarity. *Br J Oral Maxillofac Surg* 48(3):203-204.

Figures



Fig 1 : Masse de la région parotidienne gauche

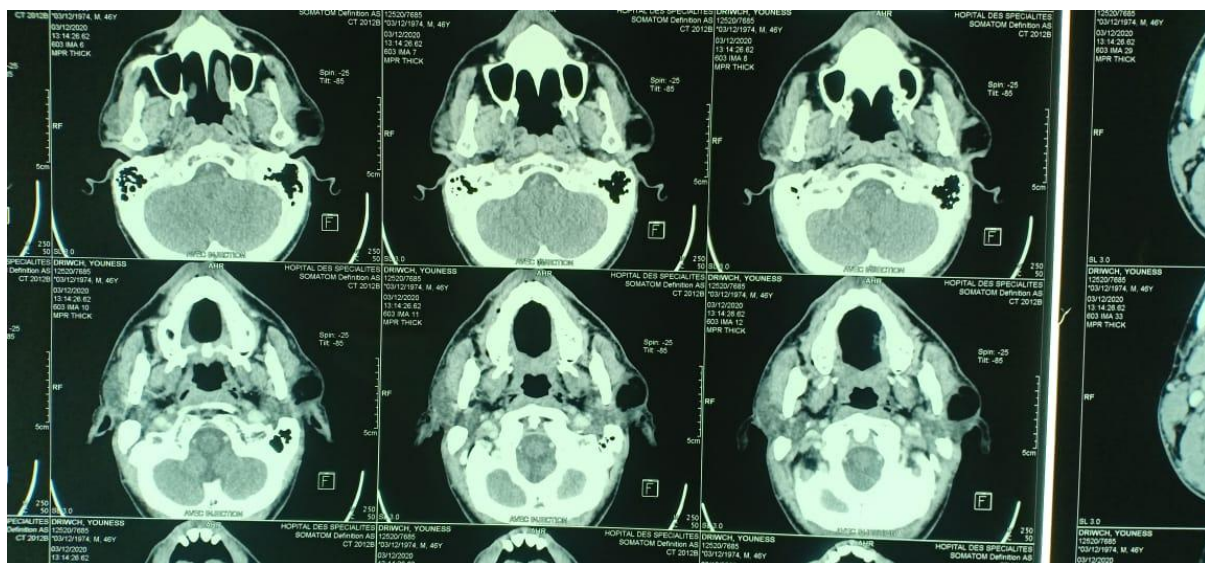


Fig 2 : Lésion intra parotidienne gauche au dépend du lobe superficiel

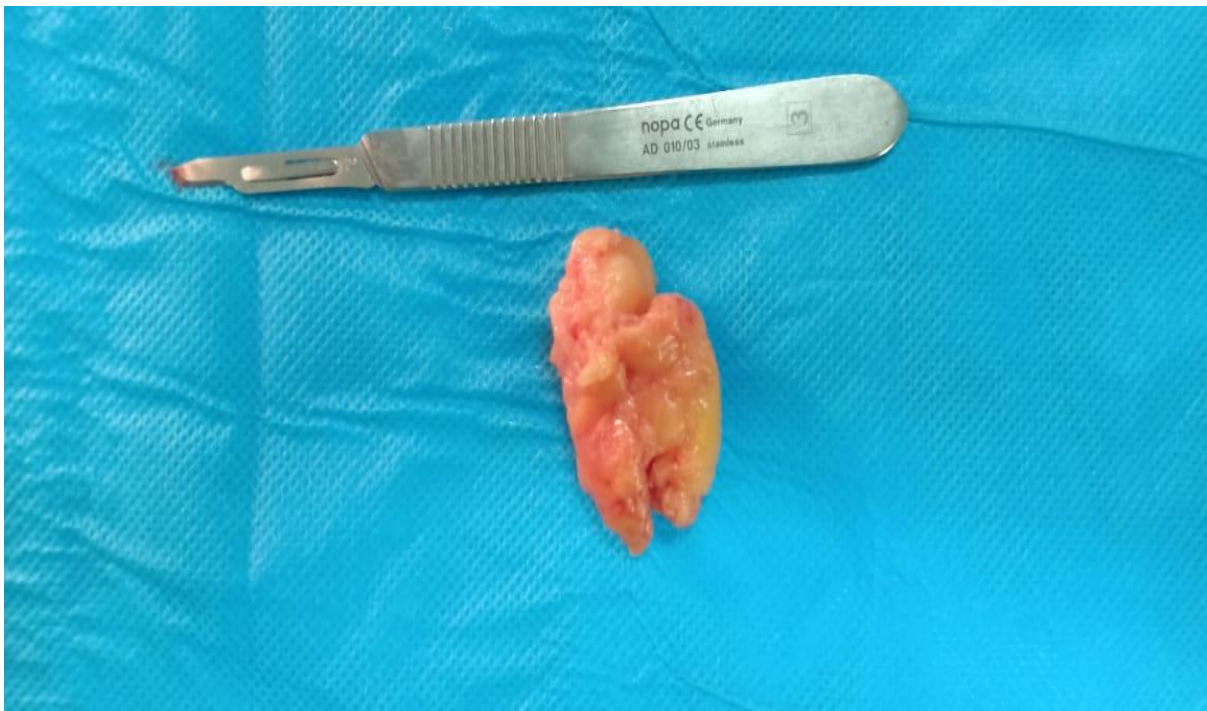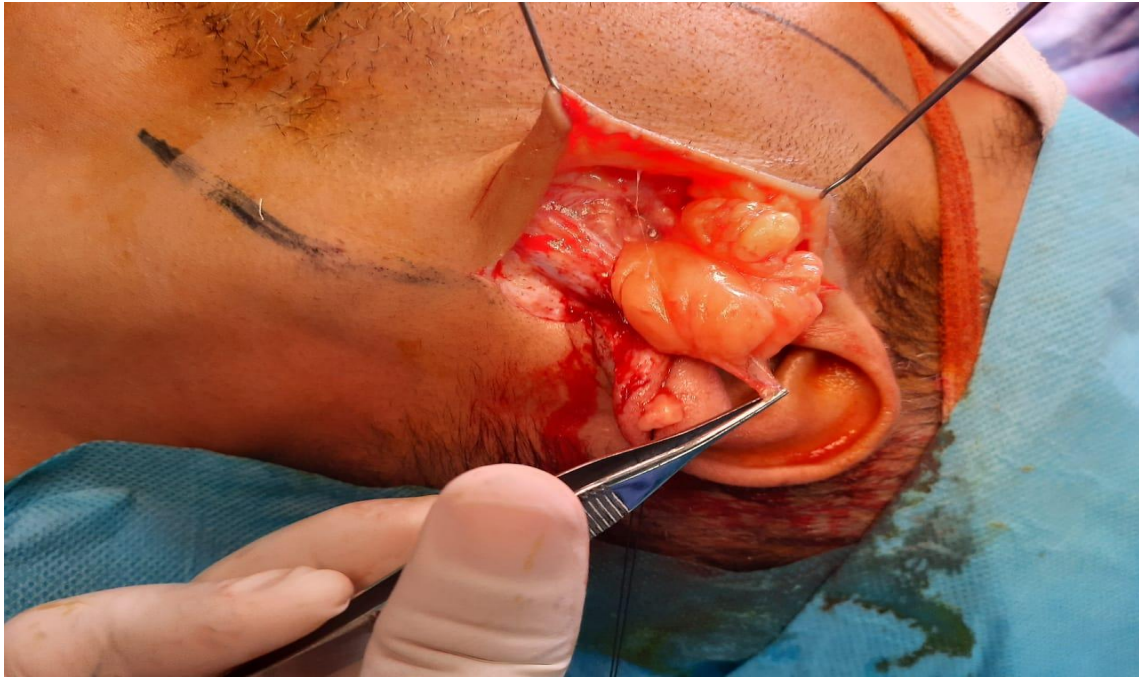


Fig 3 : vue peropératoire du lipome parotidien