

## Cataracte céculeenne congénitale, à propos d'un cas

Z.LAFTIMI, G.DAGHOUI, B.ALLALI, L.EL MAALOU, A.EL KETTANI

Service d'ophtalmologie pédiatrique, hôpital 20 aout Casablanca

---

### **Résumé :**

Nous rapportons le cas d'un patient de 28 ans, qui consulte pour une baisse de l'acuité visuelle au niveau de l'œil gauche depuis 4 ans. A l'examen clinique, l'acuité visuelle est 1 /10. Le tonus oculaire est à 12 mmhg. L'examen du segment antérieur montre l'existence d'une cataracte faite d'opacités blanchâtres centrales correspondant à une cataracte céculeenne congénitale unilatérale. Le traitement a consisté en une cure de la cataracte par phacoémulsification avec une bonne évolution. La cataracte céculeenne est une forme de cataracte congénitale rare à teinte bleutée, faite d'opacités blanchâtres en couches concentriques avec en leur centre une disposition radiaire. L'acuité visuelle est assez bonne dans l'enfance mais peut se dégrader ultérieurement. Le gène de type 1 (CCA1) est en 17q24, le gène CRYBB2 de type 2 (CCA2) est en 22q. L'affection est autosomique dominante.

---

Date of Submission: 02-04-2023

Date of Acceptance: 13-04-2023

---

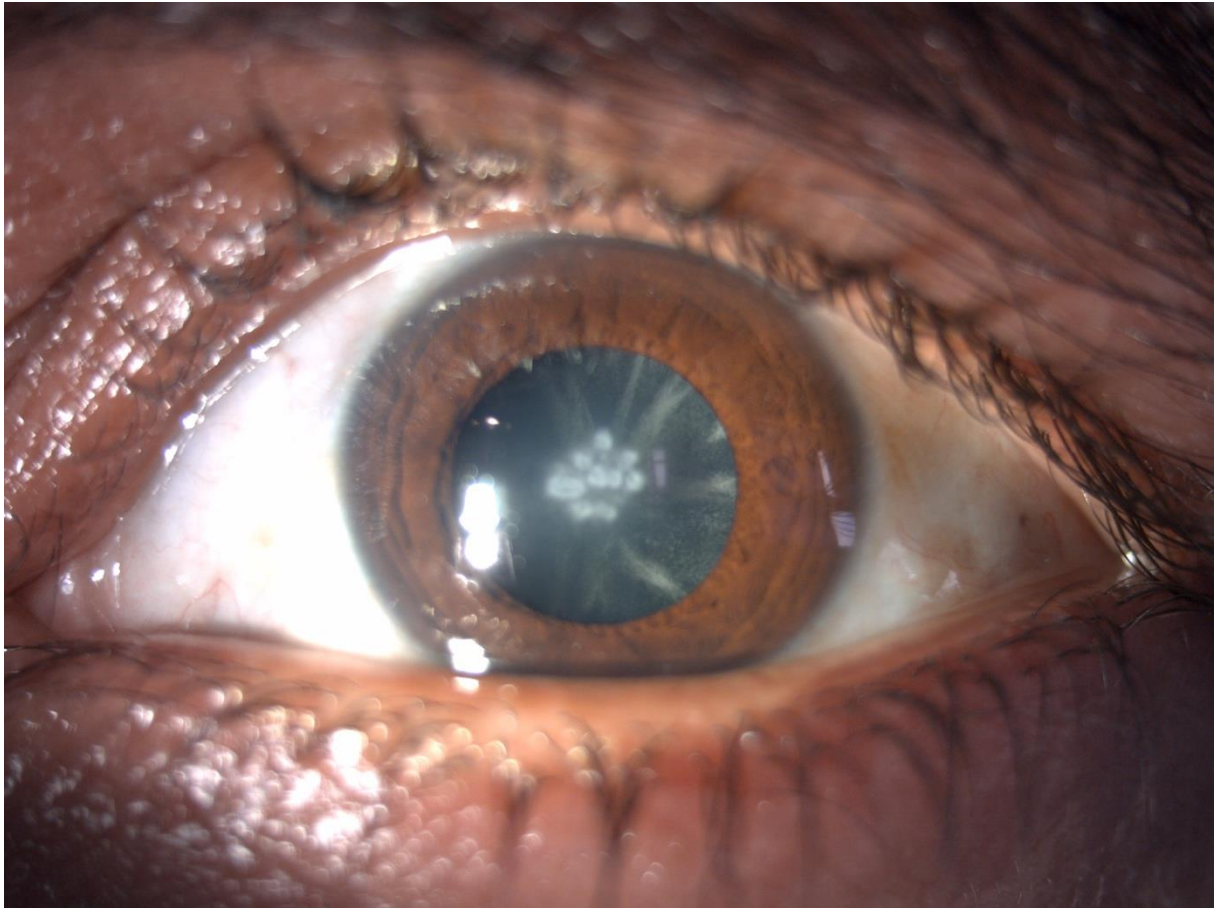


Figure 1: cataracte crulenne