

Uso Do Laser Subdérmico Como Uma Abordagem Para Rejuvenescimento Facial Do Terço Inferior

Marivone Batista Ribeiro Polesso
Alberto Tadeu do Nascimento Borges
Lizete Karla Filgueiras de Souza
Rafael Reis de Souza
Zobelia Maria de Souza Lopes
Luã Lopes Borges

RESUMO

A busca pela estética facial e pelo rejuvenescimento do rosto é uma preocupação crescente na sociedade contemporânea. O envelhecimento facial é um processo intrincado, caracterizado por alterações estruturais, perda de elasticidade e desgaste dos tecidos ao longo do tempo. No contexto da Odontologia, a Harmonização Orofacial desponta como uma abordagem inovadora que visa aprimorar a estética facial. Dentre as técnicas terapêuticas disponíveis, destacam-se o laser subdérmico, baseados na aplicação precisa de energia luminosa por meio de uma fibra óptica, oferecendo resultados estéticos significativos e uma recuperação pós-tratamento otimizada. O objetivo deste trabalho foi apresentar um caso clínico de um protocolo exclusivo de laser de fibra óptica, como uma abordagem para rejuvenescimento facial do terço inferior. O método envolveu o tratamento de uma paciente de 45 anos com queixa de flacidez facial, utilizando um laser de diodo 1470 nm, aplicado em vetores específicos na região subdérmica, com monitoramento pós-tratamento por um período de sete meses. O estudo demonstrou que o uso do laser subdérmico de 980 nm e 1470 nm é eficaz na melhora da tonicidade, firmeza e aparência da pele na região tratada, proporcionando resultados visíveis e duradouros sem a necessidade de intervenções cirúrgicas invasivas. A paciente relatou alta satisfação com a redução da flacidez e a definição do contorno facial, corroborando a segurança e a eficácia do laser subdérmico. Embora o estudo tenha limitações, os achados sugerem que o Endosculpt® é uma opção viável para o rejuvenescimento facial, destacando a necessidade de pesquisas futuras com amostras maiores para validar esses resultados.

Palavras-chave: rejuvenescimento, laser, flacidez, colágeno.

ABSTRACT

The search for facial aesthetics and facial rejuvenation is a growing concern in contemporary society. Facial aging is an intricate process, characterized by structural changes, loss of elasticity, and wear and tear of tissues over time. In the context of Dentistry, Orofacial Harmonization emerges as an innovative approach that aims to improve facial aesthetics. Among the therapeutic techniques available, Endolaser stand out, based on the precise application of light energy through an optical fiber, offering significant aesthetic results and optimized post-treatment recovery. The objective of this study was to present a clinical subdermal laser fiber optic laser protocol as an approach for facial rejuvenation of the lower third. The method involved the treatment of a 45-year-old patient complaining of facial flaccidity, using a 1470 nm diode laser, applied to specific vectors in the subdermal region, with post-treatment monitoring for a period of seven months. The study demonstrated that the use of the 980 nm and 1470 nm subdermal laser is effective in improving the tone, firmness, and appearance of the skin in the treated region, providing visible and long-lasting results without the need for invasive surgical interventions. The patient reported high satisfaction with the reduction of flaccidity and the definition of the facial contour, corroborating the safety and efficacy subdermal laser. While the study has limitations, the findings suggest that subdermal laser is a viable option for facial rejuvenation, highlighting the need for future research with larger sample sizes to validate these results.

Keywords: rejuvenation, laser, flaccidity, collagen.

Date of submission: 01-07-2024

Date of acceptance: 11-07-2024

I. INTRODUÇÃO

A busca pela estética facial e pelo rejuvenescimento do rosto é uma preocupação crescente na sociedade contemporânea. O envelhecimento facial é um processo intrincado, caracterizado por alterações estruturais, perda de elasticidade e desgaste dos tecidos ao longo do tempo. No contexto da Odontologia, a Harmonização Orofacial desponta como uma abordagem inovadora que visa aprimorar a estética facial através de procedimentos minimamente invasivos, focando na harmonia e proporção das estruturas faciais (Dias *et al.*, 2023; Mounssif *et al.*, 2018).

Dentre as técnicas terapêuticas disponíveis, destacam-se o Endolaser como alternativas promissoras para o rejuvenescimento do terço médio inferior da face. Tendo em vista que, essas abordagens baseiam-se na aplicação precisa de energia luminosa por meio de uma fibra óptica, oferecendo resultados estéticos significativos e uma recuperação pós-tratamento otimizada (Nilforoushzadeh *et al.*, 2024; Sadoughifar *et al.*, 2023).

O laser é um dispositivo altamente especializado que gera uma luz direcionada e coerente, capaz de interagir com moléculas específicas nos tecidos, chamadas cromóforos, uma vez que essa interação resulta em uma série de efeitos nos tecidos, incluindo efeitos químicos, térmicos e mecânicos. Existem diferentes tipos de lasers, e o laser de diodo, com comprimentos de onda como 610 nm, 840 nm, 924 nm, 975 nm, 1064 nm, 1320 nm e 1470 nm, é especialmente eficaz em procedimentos médicos e estéticos devido à sua alta absorção pela água. A energia do laser é entregue por uma fibra óptica, permitindo um procedimento seguro e preciso. Inovações como a lipoaspiração assistida por laser e o endolifting têm demonstrado benefícios significativos na textura e no tom da pele, resultando em efeitos lifting sem danos extensos à pele (Furtado *et al.*, 2023).

O Endolifting, em particular, apresenta características únicas que o tornam uma opção atrativa para pacientes em busca de rejuvenescimento facial. Sua capacidade de estimular a produção de colágeno e elastina na pele, aliada à sua precisão na aplicação da energia luminosa, resulta em uma melhora perceptível na firmeza e textura da pele. Além disso, sua natureza minimamente invasiva reduz os riscos de complicações pós-tratamento e acelera o processo de recuperação do paciente (Borges *et al.*, 2023; Lotfi *et al.*, 2023).

O Endolifting utiliza comprimentos de onda específicos, sendo os principais 1470 nm e 980 nm. Para isso, esses comprimentos de onda são selecionados por suas propriedades de penetração na pele e afinidade com os tecidos-alvo. O comprimento de onda de 1470 nm é especialmente eficaz na penetração profunda da pele, atingindo camadas mais profundas onde ocorre a produção de colágeno e elastina. Já o comprimento de onda de 980 nm é conhecido por sua capacidade de tratar lesões superficiais da pele, como manchas de pigmentação e cicatrizes de acne. Ao combinar esses comprimentos de onda, o Endolifting pode oferecer um tratamento abrangente para uma variedade de preocupações estéticas faciais, proporcionando resultados eficazes e duradouros para os pacientes (Furtado *et al.*, 2023; Lotfi *et al.*, 2023).

Os benefícios do Endolifting estendem-se além do rejuvenescimento da pele, abrangendo a redução de rugas, flacidez cutânea e outras imperfeições faciais. Sua versatilidade e eficácia o tornam uma ferramenta valiosa para profissionais de saúde que buscam oferecer tratamentos personalizados e de alta qualidade aos seus pacientes (Nilforoushzadeh *et al.*, 2024).

No entanto, é fundamental destacar a importância da habilidade técnica e do conhecimento especializado na aplicação do Endolifting. Uma compreensão abrangente das características técnicas do laser, bem como das técnicas de aplicação e dos cuidados pós-tratamento, é essencial para garantir resultados seguros e eficazes (Borges *et al.*, 2023).

Apesar dos benefícios, é importante ressaltar que o uso do Endolifting pode apresentar potenciais complicações e contraindicações. Determinadas condições médicas pré-existentes, como doenças de pele ativas ou distúrbios de coagulação sanguínea, podem tornar o paciente inadequado para o procedimento. Além disso, complicações como hiperpigmentação, cicatrização inadequada ou infecções podem ocorrer, embora sejam raras quando o tratamento é realizado por profissionais qualificados (Dias *et al.*, 2024).

É essencial que os profissionais de saúde adotem uma abordagem ética e responsável ao oferecer tratamentos estéticos como o Endolifting. Isso inclui fornecer informações claras e transparentes aos pacientes sobre os benefícios, riscos e expectativas do procedimento, bem como garantir o consentimento informado antes de iniciar o tratamento. Além disso, é importante manter-se atualizado com as últimas pesquisas e diretrizes clínicas para garantir a segurança e eficácia dos tratamentos oferecidos (J. Sigova *et al.*, 2023).

Embora o Endolaser represente uma abordagem promissora para o rejuvenescimento facial, ainda há desafios a serem superados e inovações a serem exploradas. Pesquisas adicionais são necessárias para aprimorar as técnicas de aplicação, reduzir ainda mais os riscos de complicações e expandir o alcance do tratamento para diferentes tipos de pacientes e condições estéticas (Dias *et al.*, 2023; Sadoughifar *et al.*, 2023).

O protocolo Endosculpt representa uma abordagem inovadora e eficaz para o rejuvenescimento facial, oferecendo resultados excepcionais e uma experiência de tratamento positiva para os pacientes. Com seu potencial para esculpir e remodelar os contornos faciais, o Endosculpt está na vanguarda da estética facial e promete continuar a fornecer resultados impressionantes no futuro.

O objetivo deste trabalho foi apresentar um caso clínico de um protocolo exclusivo de laser de fibra óptica Endosculpt® como uma abordagem para rejuvenescimento facial do terço inferior.

II. RELATO DE CASO

Paciente K. R. P. S., 45 anos, leucoderma, tabagista, compareceu a clínica de Pós-Graduação em Harmonização Orofacial da Faculdade do Amazonas – IAES com queixa principal: “gostaria de rejuvenescer a minha aparência facial”. Durante a anamnese, a paciente relatou nunca ter realizado procedimentos estéticos anteriores e mencionou não apresentar alterações sistêmicas, bem como não fazer uso regular de medicamentos. No exame físico, observou-se que a pele correspondente ao terço inferior do rosto demonstrava sinais de flacidez, evidenciando a perda de tônus muscular e elasticidade cutânea, visto que, essas características são comuns em pacientes da faixa etária e estão frequentemente associadas ao envelhecimento intrínseco e aos fatores extrínsecos, como o tabagismo (Figuras 1, 2 e 3).



Figura 1 – Aspecto inicial frontal

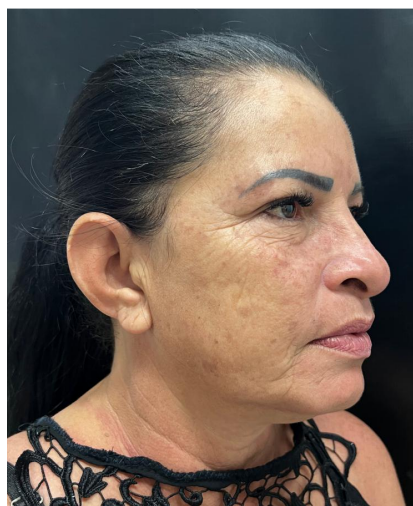

Figura 2 – Aspecto inicial lateral direita

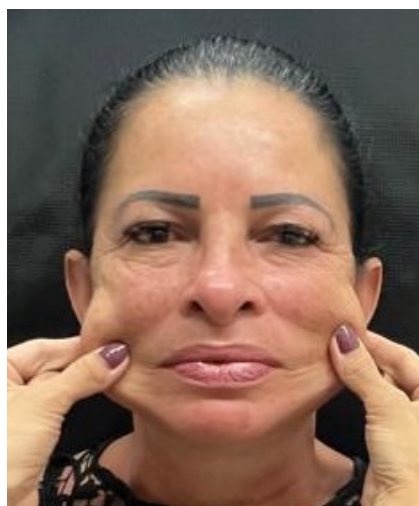

Figura 3 – Flacidez na região do terço inferior

O tratamento proposto foi a realização do laser subdérmico como uma abordagem para o rejuvenescimento facial do terço inferior, considerando as expectativas e a realidade da paciente. A paciente foi orientada detalhadamente quanto ao procedimento e concordou em participar, assinando o Termo de Consentimento Livre e Esclarecido (TCLE) e autorizando o uso de imagem.

Para o tratamento, a região da pele a ser tratada foi limpa, recebendo assepsia com clorexidina aquosa a 2%, e então foi marcada para indicar o local de introdução da fibra óptica para irradiação do laser de diodo. Para isso, foram desenhados diagramas em forma de “leque” com os vetores afastados cerca de 1-2 cm (Figura 4) em ambos os lados da face (Figura 5).

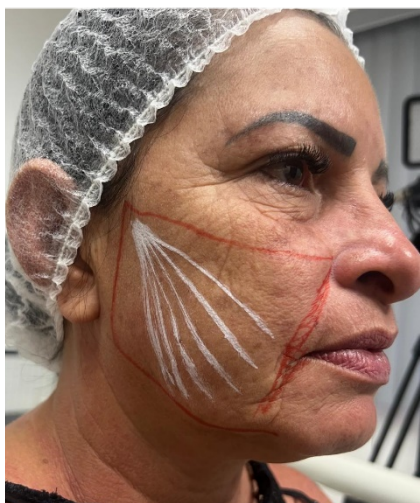

Figura 4 – Marcação

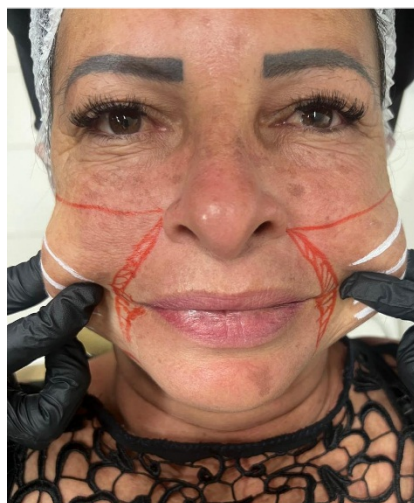

Figura 5 – Pinch test

Em seguida, foi aplicado um botão anestésico no ponto de convergência dos vetores utilizando 0,3 ml de Lidocaína com vasoconstritor a 2% (Figura 6). De forma a permitir a criação do pertuito, utilizou-se uma agulha de hipodérmica 18 G (Figura 7). Após a criação do pertuito, uma microcânula 22G/50mm foi utilizada para anestesiá-los vetores com lidocaína sem vasodilatador, para cada lado foi realizado 2ml de solução anestésica.

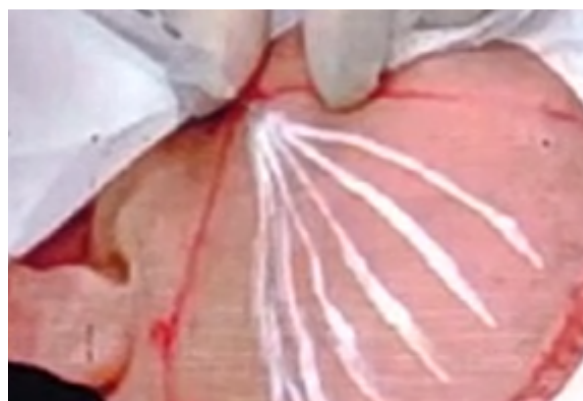

Figura 6 – Anestésico

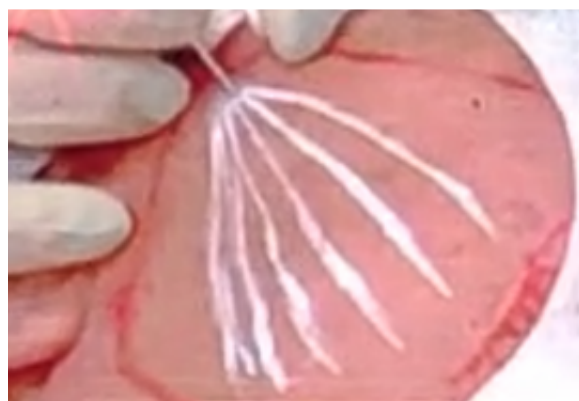

Figura 7 - Pertuito

Com o laser ainda desligado e após a anestesia de toda a área alvo, a fibra óptica foi introduzida até o limite distal do vetor desenhado na pele. Em seguida, o laser subdérmico foi ativado no pertuito em retro aplicação a fibra óptica de 400 mm nos vetores pré-determinados através das marcações, realizando de três a seis voltas com o laser ligado em dois comprimentos de ondas: 1470 nm e 980 nm, ambos na potência de 2W, totalizando 4W de potência, em modo contínuo até o alcance da quantidade de energia planejada de 1200J (Figura 8).

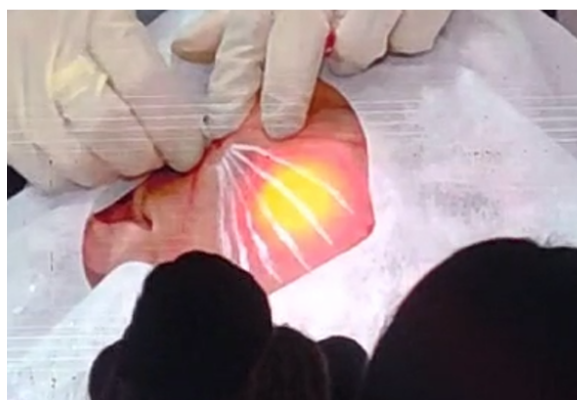

Figura 8 – Fibra óptica na região do terço inferior

No pós-imediato, observou-se uma firmeza significativa na área tratada (Figura 9). A paciente foi acompanhada por um período de três e sete meses, durante o qual foram realizadas avaliações periódicas para monitorar os resultados e a resposta ao tratamento (Figuras 10 e 11). Ao final desse período, constatou-se uma melhoria relevante na tonicidade e na aparência geral da pele do terço inferior do rosto. A paciente relatou estar muito satisfeita com os resultados, destacando a melhoria na definição do contorno facial e a redução da flacidez cutânea (Figura 12).

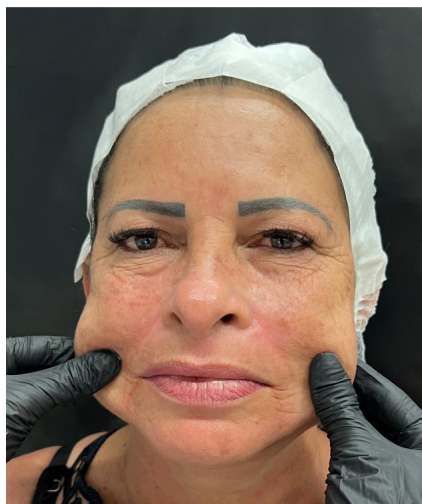


Figura 9 – Pós-imediato do laser subdérmico

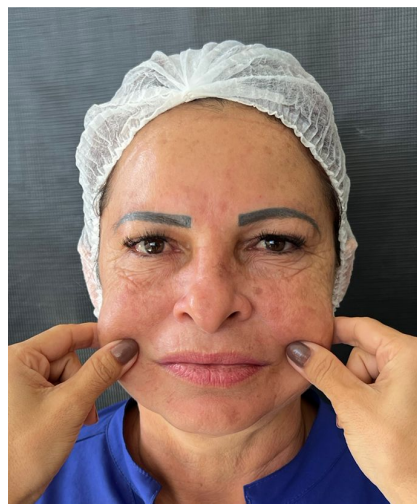

Figura 10 – Aspecto final após 7 meses
–frontal

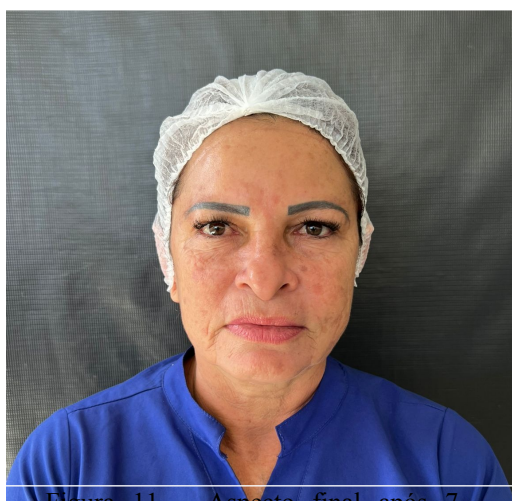


Figura 11 – Aspecto final após 7
meses – frontal

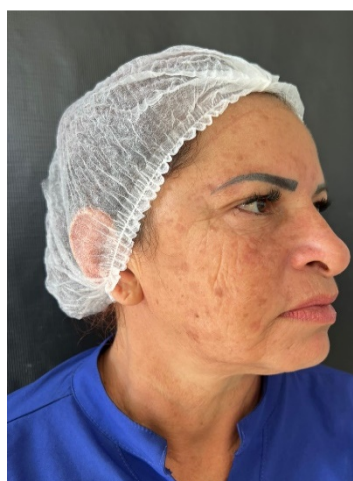

Figura 12 – Aspecto final após 7
meses – lateral

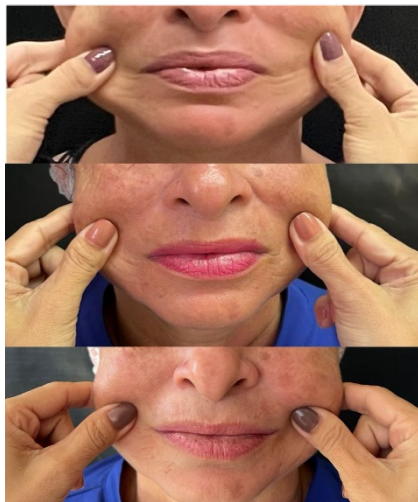

Figura 12 – Comparativo aspecto inicial, pós 3 meses e pós final 7 meses, respectivamente.

III. DISCUSSÃO

O envelhecimento cutâneo é um processo inevitável e multifatorial, influenciado por fatores intrínsecos, como a genética e o envelhecimento biológico, e extrínsecos, como a exposição solar e o tabagismo. No caso em questão, que mencionou ser leucoderma e tabagista, observa-se que a combinação desses fatores contribuiu significativamente para a flacidez e a perda de tônus muscular no terço inferior do rosto. Segundo Fatani *et al.* (2020) e Wong e Chew (2021), o tabagismo acelera o processo de envelhecimento cutâneo, reduzindo a circulação sanguínea e a oxigenação dos tecidos, o que agrava a perda de colágeno e elastina.

A escolha do laser de diodo fracionado não ablativo com comprimento de onda de 1.470 nm, conhecido como Endolift, foi fundamentada na sua eficácia em promover o rejuvenescimento facial de forma minimamente invasiva. Para Maria e Oscar (2023), esse comprimento de onda é altamente eficaz na contração do tecido e estimulação da produção de colágeno, resultando em uma melhoria significativa da firmeza e elasticidade da pele. Além disso, o Endolift não causa cicatrizes ou danos aos nervos faciais, sendo uma alternativa segura e eficiente para pacientes que buscam rejuvenescimento sem intervenções cirúrgicas invasivas.

Durante a anamnese, a paciente relatou nunca ter realizado procedimentos estéticos anteriores e não apresentar alterações sistêmicas, o que facilitou a indicação do laser subdérmico como tratamento de primeira linha. Rodrigues *et al.* (2024) destacam que pacientes sem histórico de intervenções estéticas podem responder de maneira mais eficaz a tratamentos minimamente invasivos, como o laser subdérmico, devido à integridade estrutural inicial da pele, que permite uma resposta regenerativa mais robusta.

O protocolo de tratamento envolveu a aplicação de um laser de 1470 nm em modo contínuo, totalizando 1200J de energia. Este procedimento, conforme descrito por Furtado *et al.* (2023), é altamente eficaz na remodelação do colágeno e na contração dos tecidos, proporcionando uma melhoria visível na tonicidade e na aparência da pele. A aplicação cuidadosa e a técnica precisa de inserção da fibra óptica garantiram que a energia do laser fosse distribuída uniformemente, maximizando os resultados estéticos.

No pós- imediato, a paciente já apresentou uma firmeza significativa na área tratada, evidenciando a eficácia imediata do procedimento. Para Scrimali e Lomeo (2015), os resultados iniciais positivos são indicativos de uma resposta biológica robusta, com estímulo à neocolagênese e à reorganização das fibras de colágeno existentes. A manutenção desses resultados ao longo de três e sete meses, como observado no acompanhamento da paciente, confirma a durabilidade e a eficácia do Endolift no tratamento da flacidez facial.

Os resultados obtidos corroboram com os achados de Mendes e Moleiro (2023), que demonstraram a eficácia do laser subdérmico na melhoria da definição do contorno facial e na redução da flacidez cutânea. A satisfação da paciente e a ausência de efeitos colaterais significativos reforçam a segurança e a aceitabilidade do procedimento. Rodrigues *et al.* (2024) destacam que a ausência de cicatrizes e a rápida recuperação são fatores cruciais que contribuem para a alta taxa de satisfação entre os pacientes submetidos a este tratamento.

Finalmente, Dias *et al.* (2023) ressaltam que o Endolifting representa uma evolução significativa nas técnicas de rejuvenescimento facial, combinando eficácia com um perfil de segurança favorável. O caso clínico apresentado demonstra que o laser subdérmico pode ser uma solução viável e eficaz para pacientes que buscam rejuvenescer a aparência facial de forma não invasiva, com resultados visíveis e duradouros. A escolha adequada dos parâmetros de tratamento, baseada em estudos prévios e na individualidade de cada paciente, é fundamental para o sucesso terapêutico e a satisfação dos pacientes.

Este estudo apresenta algumas limitações significativas. Em primeiro lugar, a análise foi baseada em um único caso clínico, o que limita a generalização dos resultados. A ausência de um grupo controle impede a

comparação entre diferentes métodos de tratamento. Além disso, a avaliação dos resultados foi feita em curto prazo, não permitindo observar os efeitos a longo prazo da intervenção com o laser subdérmico. A subjetividade na avaliação dos resultados estéticos pode introduzir vieses, destacando a necessidade de estudos futuros mais robustos e com amostras maiores para validar os achados. Sugere-se que ensaios clínicos randomizados e estudos comparativos com outros tratamentos seriam essenciais para confirmar a eficácia e segurança do laser subdérmico em uma população mais ampla.

IV. CONCLUSÃO

O estudo demonstrou que o uso do laser subdérmico de 980 nm e 1470 nm é eficaz na melhora da tonicidade, firmeza e aparência da pele na região tratada, proporcionando resultados visíveis e duradouros sem a necessidade de intervenções cirúrgicas invasivas. A paciente relatou alta satisfação com a redução da flacidez e a definição do contorno facial, corroborando a segurança e a eficácia do laser subdérmico. Embora o estudo tenha limitações, os achados sugerem que o laser subdérmico é uma opção viável para o rejuvenescimento facial, destacando a necessidade de pesquisas futuras com amostras maiores para validar esses resultados.

REFERÊNCIAS

- [1]. BORGES, F. dos S. et al. Complications from laser Endolift use: Case series and literature review. **World Journal of Biology Pharmacy and Health Sciences**, v. 16, n. 3, p. 023–041, 2023.
- [2]. DIAS, L. et al. Laser de diodo 1470nm: uma inovadora eficiente e segura técnica de rejuvenescimento. **Aesthetic Orofacial Science**, v. 4, n. 2, p. 48–58, 2023.
- [3]. DIAS, L. et al. Remarks on Complications from laser Endolift use: Case series and literature review. <https://wjbphs.com/sites/default/files/WJBPHS-2024-0035.pdf>, v. 17, n. 1, p. 161–166, 2024.
- [4]. FATANI, A. et al. Awareness on the association between skin aging and smoking: Impact on smoking quitting. **Imam Journal of Applied Sciences**, v. 5, n. 1, p. 33, 2020.
- [5]. FURTADO, G. R. D. et al. Applicability of the 1470 Nm Diode Laser in Facial Aesthetics: An Evidence-Based Review. **Journal of Advances in Medicine and Medical Research**, v. 35, n. 21, p. 186–196, 2023.
- [6]. J. SIGOVA et al. Progressive Lipodystrophy: topical laser treatment with Endolift® procedure using Eufoton® LASEmaR®1500 1470-nm wavelength. **Journal of Applied Cosmetology**, v. 41, n. 1, p. 53/57-53/57, 2023.
- [7]. LOTFI, E. et al. Evaluation of eyebrow position and upper eyelid laxity after endolift laser treatment. **Skin Research and Technology**, v. 29, n. 10, p. e13498, 2023.
- [8]. MARÍA, Z.; OSCAR, S. Efectividad Del Láser Diodo 1470 Nm Por Técnica Endoscopia “Endolifting” En El Manejo De La Ritides Facial. **Revista Iberoamericana de Láser Médico**, v. 3, n. 1, p. 14–28, 2023.
- [9]. MENDES, N. P.; MOLEIRO, D. B. Endolaser/ Endolift: clinical applicability with two wavelengths 980nm and 1470nm for body remodeling and harmonization-review and case report. **Simmetria Orofacial Harmonization in Science**, v. 5, n. 17, p. 88–94, 2023.
- [10]. MOUNSSIF, I. et al. Esthetic evaluation and patient-centered outcomes in root-coverage procedures. **Periodontology 2000**, v. 77, n. 1, p. 19–53, 2018.
- [11]. NILFOROUSHZADEH, M. A. et al. Static glabellar lines treated with the Endolift laser (1470 nm diode laser): A case report. **Skin Research and Technology**, v. 30, n. 4, 2024.
- [12]. RODRIGUES, F. M. et al. Eficácia do uso da tecnologia laser subdérmico 1470nm em gordura submentoniana- apresentação de casos clínicos. **Aesthetic Orofacial Science**, v. 5, n. 1, p. 21–29, 2024.
- [13]. SADOUGHIFAR, R. et al. Topical treatment of acne vulgaris: Endolift® direct optical energy combined with LIGHTSCAN™ fractional laser. **Journal of Applied Cosmetology**, v. 41, n. 1, p. 49/52-49/52, 2023.
- [14]. SCRIMALI, L.; LOMEIO, G. Endolaser soft lift: from theory to practice. **Aesthetic Medicine**, v. 1, n. 1, p. 27–29, 2015.
- [15]. WONG, Q. Y. A.; CHEW, F. T. Defining skin aging and its risk factors: a systematic review and meta-analysis. **Scientific Reports 2021**, v. 11, n. 1, p. 1–13, 2021.